**Министерство здравоохранения Российской Федерации**
**Федеральное государственное бюджетное образовательное учреждение**
**высшего образования «Северо-Западный государственный**
**медицинский университет имени И.И. Мечникова»**
**Министерства здравоохранения Российской Федерации**

---

**А. В. Холин**

# ЛУЧЕВАЯ ДИАГНОСТИКА В УРОЛОГИИ

**Санкт-Петербург**
**Издательство СЗГМУ им. И. И. Мечникова**
**2018**

УДК 616-073.75:611.61
ББК 53.6
Х71

**Холин А.В.** Лучевая диагностика в урологии / А. В. Холин. — СПб.: Изд-во СЗГМУ им. И. И. Мечникова, 2018. — 96 с.

**Рецензент:**
зав. кафедрой лучевой диагностики и лучевой терапии ФГБОУ ВО СЗГМУ им. И. И. Мечникова Минздрава России доктор медицинских наук ***И. Э. Ицкович.***

В монографии рассматриваются различные методы диагностики урологических заболеваний почек и мочевыводящих путей, особая глава посвящена эректильной дисфункции.{???Нет такой главы!}

Монография предназначена для рентгенологов, врачей ультразвуковой и функциональной диагностики, урологов и нефрологов, а также врачей общей практики.

© А. В. Холин, 2018
© Издательство СЗГМУ им. И. И. Мечникова, 2018

# ОГЛАВЛЕНИЕ

СПИСОК СОКРАЩЕНИЙ ..... 4
ВВЕДЕНИЕ ..... 5
ГЛАВА 1. ПАТОЛОГИЯ ПОЧЕК ..... 6
1.1. Аномалии развития почек ..... 6
1.2. Воспалительные заболевания почек ..... 15
1.3. Конкременты в почках (мочекаменная болезнь) ..... 21
1.4. Опухоли почек ..... 24
1.5. Кисты почек ..... 42
ГЛАВА 2. ОСТРАЯ ОБСТРУКТИВНАЯ УРОПАТИЯ И ГИДРОНЕФРОЗ ..... 57
ГЛАВА 3. ПАТОЛОГИЯ МОЧЕВОГО ПУЗЫРЯ, УРЕТРЫ И ПОЛОВОГО ЧЛЕНА ..... 62
3.1. Острый цистит ..... 62
3.2. Опухоли мочевого пузыря ..... 66
3.3. Нейрогенный мочевой пузырь ..... 73
3.4. Дисфункция тазового дна ..... 74
3.5. Аномалии и заболевания мочеиспускательного канала ..... 75
3.6. Повреждения полового члена, его опухоли и болезнь Пейрони ..... 76
ГЛАВА 4. ПАТОЛОГИЯ ПРЕДСТАТЕЛЬНОЙ ЖЕЛЕЗЫ ..... 79
4.1. Простатит ..... 79
4.2. Доброкачественная гиперплазия предстательной железы ..... 80
4.3. Рак предстательной железы ..... 82
ЛИТЕРАТУРА ..... 85

# СПИСОК СОКРАЩЕНИЙ

АДПБП — аутосомно-доминантная поликистозная болезнь почек

АРПБП — аутосомно-рецессивная поликистозная болезнь почек

ДВИ (DWI) — диффузионно-взвешенная МРТ

ДС — дуплексное сканирование

ДСА — дигитальная субтракционная ангиография

ИКД (ADC) — относительный коэффициент диффузии на МРТ

КТ — компьютерная рентгеновская томография

КТА — компьютерная томографическая ангиография

МРА — магнитно-резонансная ангиография

МРТ — магнитно-резонансная томография

МСКТ — мультиспиральная КТ

НПВ — нижняя полая вена

СКТ — спиральная компьютерная рентгеновская томография

Т1-ВИ (Т2-ВИ) — МРТ-изображение, взвешенное (зависимое) от одного из релаксационных времен

ТВУЗИ — трансвагинальное ультразвуковое исследование

ТРУЗИ — трансректальное ультразвуковое исследование

УЗД — ультразвуковая диагностика

УЗИ — ультразвуковое исследование

PSA — простатический антиген

# ВВЕДЕНИЕ

Урологические заболевания относятся к числу самых распространенных. На урологическую патологию приходится значительная часть всех патологических изменений организма. Часть из них требуют оказания неотложной помощи, многие имеют тенденцию к хронизации и являются причиной инвалидности.

Урологическая диагностика начинается с амбулаторного звена, осмотра урологом и необходимых анализов крови и мочи. Однако значение лучевой диагностики в урологии трудно переоценить. В урологии нашли свое место как классическая рентгенология, так и самые современные компьютерные методы. Ультразвуковая диагностика (УЗД), по сути, стала скрининговым и самым массовым методом при любых болях в поясничной области. Особенностью ее, прежде всего, является применение на всех этапах первичной диагностики и контроля эффективности лечения. Технологический прорыв в УЗД открыл новые возможности в точной предоперационной диагностике, а дуплексный метод незаменим в дифференциальной диагностике опухолей.

Особняком стоит дуплексное сканирование в изучении эректильной дисфункции, где только на основе ДС можно оценить ее причины, степень и перспективы лечения.

Компьютерная и магнитно-резонансная томография служат необходимым дополнением УЗД, особенно в уроонкологии. Сочетанное применение разных лучевых методов исследования имеет существенное, а иногда и решающее значение для определения лечебной тактики, в том числе и хирургического вмешательства, а также объективной оценки динамики патологического процесса и эффективности проводимой терапии.

# ГЛАВА 1. ПАТОЛОГИЯ ПОЧЕК

Почки расположены в забрюшинном пространстве. Почки чаще всего исследуют с помощью УЗИ, иногда методом внутривенной урографии. В сложных случаях прибегают к КТ. Ультразвуковое исследование эффективно для первичного скрининга, но опухоли оно определяет плохо. Внутривенная урография отлично оценивает чашечно-лоханочную систему, но не саму почку. КТ, особенно с контрастированием, безусловно отличный метод. Однако он связан с облучением.

МРТ забрюшинного пространства не требует подготовки, выполняется быстро и без всякого облучения. Оценивается состояние чашечно-лоханочной системы (кроме камней), видны кисты, опухоли.

## 1.1. Аномалии развития почек

Врожденные аномалии почек встречаются с частотой 1 на 500 новорожденных, что составляет 20–30% от всех аномалий пренатального периода. Аномалии являются важным предрасполагающим фактором для дальнейшего развития почечной недостаточности, гидронефроза, гипертензии, сердечно-сосудистых заболеваний. Обычно аномалии делят на нарушения количества, расположения, слияния, формы, кровоснабжения и собирательной системы оттока мочи. К этому делению надо добавит еще некоторые патологии, не попадающие под вышеперечисленную классификацию — врожденный поликистоз почек: аутосомно-рецессивный (тип 1 по Поттеру), диспластический (тип 2), аутосомно-доминантный с ранним началом (тип 3), обструктивная почечная дисплазия (тип 4), врожденный нефробластоматоз и врожденную обструктивную болезнь.

Многие из перечисленных аномалий входят в состав сложных синдромов.

Под **агенезией** почки понимают ее одностороннее или двустороннее отсутствие. Двустороннее отсутствие почек относится к классическому синдрому Поттера, сочетается с другими аномалиями развития и несовместимо с жизнью. Встречается с частотой 1 на 4000 новорожденных. Односторонняя агенезия отмечается с частотой 1 на 500 новорожденных. Чаще всего односторонняя агенезия является случайной находкой при лучевой диагностике (рис. 1), проводимой по разным причинам, в частности при гипертензионном синдроме. Отсутствие почки может быть обнаружено уже при антенатальном УЗИ, отсутствует при этом и почечная артерия. При этом, как правило, отмечается компенсаторное увеличение контралатеральной почки. Часто место отсутствующей почки занимает надпочечник, также увеличенный. Агенезию важно не спутать с эктопией, которая встречается намного чаще. Сочетание односторонней агенезии с аномалией протока Вольфа (эякуляторный проток) и кистой семенных пузырьков с той же стороны обозначают как синдром Циннера.

**Рис. 1.** КТ, корональная реформация. Агенезия правой почки

**Гипоплазия** (дисгенезия) — термин, которым обозначают уменьшение размеров почки как нарушение развития ее части.

**Морфологические аномалии** включают подковообразную почку, почку в форме пирога и слияние почек с расположением на одной стороне или по средней линии.

Подковообразная почка встречается чаще других и представляет собой увеличение одного из полюсов почки, в 90% случаев — нижнего. Нередко меняется и положение подковообразной почки, которая может быть смещена медиально или даже на противоположную сторону. Подковообразная почка видна при любом виде исследования — внутривенной урографии (рис. 2), УЗИ, КТ, МРТ (рис. 3) или сцинтиграфии.

Слияние почек на одной стороне встречается с частотой 1 на 1000 новорожденных, с явным преобладанием детей мужского пола. Некоторые авторы по форме и локализации выделяют 6 подтипов. Аномалия видна любым из лучевых методов, но при КТ (рис. 4) лучше оцениваются положение мочеточников и взаимоотношения с соседними структурами.

Почка в форме пирога (дисковидная почка) встречается относительно редко. При этой аномалии верхний и нижний полюса почки слиты и обычно почка имеет два мочеточника. Сама эктопичная почка расположена впереди бифуркации аорты.

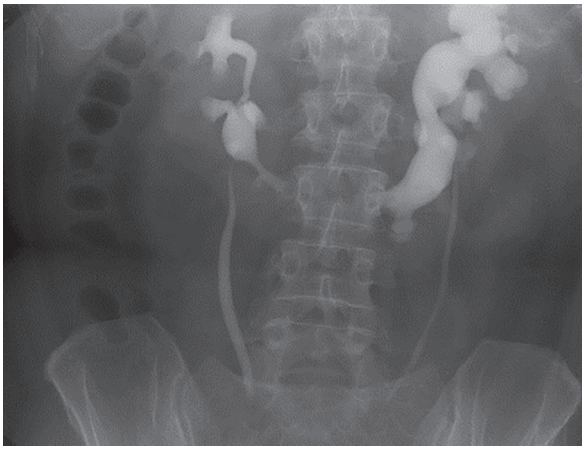

**Рис. 2.** Внутривенная урография. Подковообразная левая почка

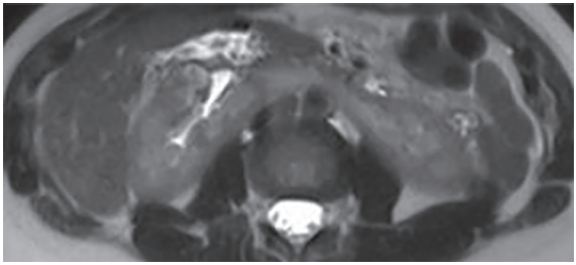

**Рис. 3.** МРТ почек. Аксиальная Т2-ВИ. Подковообразная почка

**Рис. 4.** КТ, корональная реформация. Слияние почек

**Тазовое расположение почки** встречается с частотой 1 на 3000, что делает этот вариант одним из наиболее распространенных почечных эктопий. Обычно протекает бессимптомно. Хорошо определяется любым лучевым методом (рис. 5).

**Рис. 5.** МРТ почек. Сагиттальная Т1-ВИ. Тазовое расположение почки

Исключительно редко встречаются другие варианты аномального расположения почек — внутригрудной, поворот почки.

**Нефроптоз** — опущение почки при переходе из положения лежа в положение стоя на 5 см или 2 тела позвонка отмечается у 20% молодых худых женщин. Обычно он двусторонний. Иногда сопровождается болевым синдромом, который, вероятно, вызван кратковременной обструкцией мочевых путей. УЗИ с ЦДК позволяет оценить почечный кровоток, на основании чего решается вопрос о лапароскопической нефропексии.

**Удвоенная собирательная система —** термин предполагает наличие двух чашечно-лоханочных систем с одним или двумя мочеточниками. Последние могут сливаться по пути к мочевому пузырю. Удвоение может быть одно- или двусторонним. Удвоенная почка увеличена в размерах, иногда сочетается с аномалиями поворота и гидронефрозом. Экскреторная урография надежно визуализирует данную аномалию развития (рис. 6).

**Рис. 6.** Экскреторная урография. Полное двустороннее удвоение мочеточников

При непереносимости йодных контрастных препаратов можно прибегнуть к МР-урографии. МР-урография не имеет никаких противопоказаний, кроме искусственного водителя сердечного ритма и тяжелой почечной недостаточности (уровень свободного креатинина крови >30).

Показания к МР-урографии достаточно широкие:

- обструктивная уропатия любого происхождения — камни в мочеточниках, опухоли, стриктуры (сужения) мочеточников при инфекциях;
- аномалии мочеточников;
- гидронефроз любого происхождения.

Подготовка к исследованию проста. За 30 минут до исследования обследуемый должен выпить 500–600 мл воды (примерно 3 стакана)

и принять 1/4 таблетки мочегонного препарата (например, фуросемид). Существуют разные методики проведения МР-урографии, из которых наиболее простой является следующая (рис. 7): поле от верхнего полюса почек до дна мочевого пузыря. Тонкие срезы в аксиальной и корональной плоскости с жироподавлением и последующей MIP-реконструкцией. Тип последовательности — глубоко Т2-ВИ. Задержка дыхания при необходимости. Рутинно контрастирование не применяется, только при сочетании с МРТ почек.

**Аномалия почечных сосудов** в виде дополнительной почечной артерии отмечается у 30% людей. Венозные аномалии, такие как расположение вены позади артерии или их удвоение, встречаются исключительно редко.

**Рис. 7.** МР-урограмма в норме

Аутосомно-доминантный **поликистоз почек** встречается с частотой от 1 на 400 до 1 на 1000 человек и служит одной из причин по-

чечной недостаточности. Обычно кисты обнаруживаются при УЗИ в возрасте старше 30 лет. Клинически проявляется болями в боку, гематурией, гипертензией и нарастающей почечной недостаточностью. Известно три генетических типа заболевания. Часто наблюдаются и другие врожденные аномалии — кисты печени, сосудистые аневризмы, дивертикулез толстой кишки и другие.

Множественные кисты почек видны при любом методе лучевого исследования (рис. 8–12).

В отличие от АДПП (см. рис. 8–10), аутосомно-рецессивный поликистоз почек встречается у детей и гораздо реже АДПП. Типичны сопутствующий фиброз печени и порто-пульмональная гипертензия. Течение неблагоприятное. При лучевой диагностике кисты более мелкие, вплоть до впечатления диффузного поражения (рис. 11, 12).

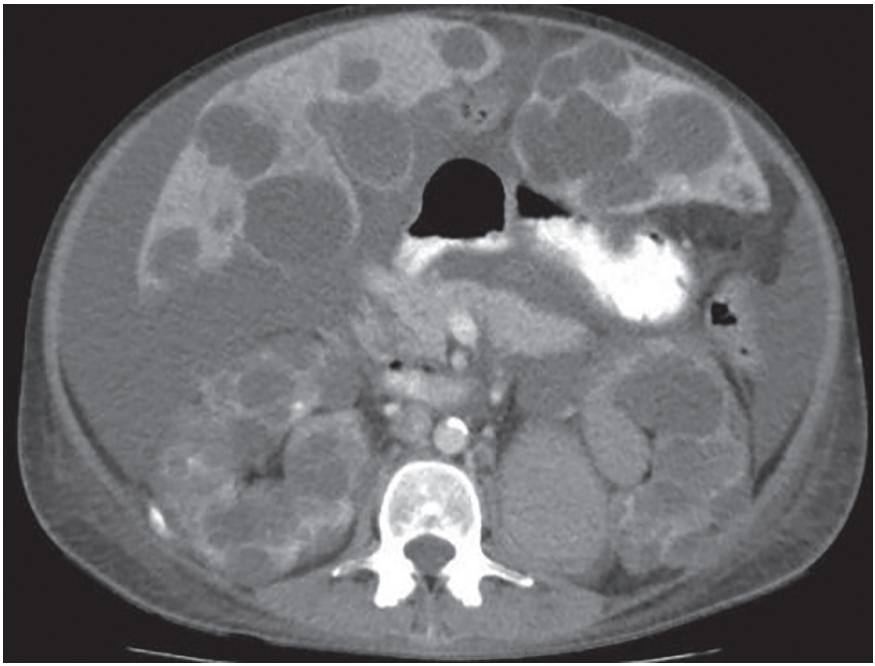

**Рис. 8.** КТ. Множественные кисты почек и печени при АДПБП

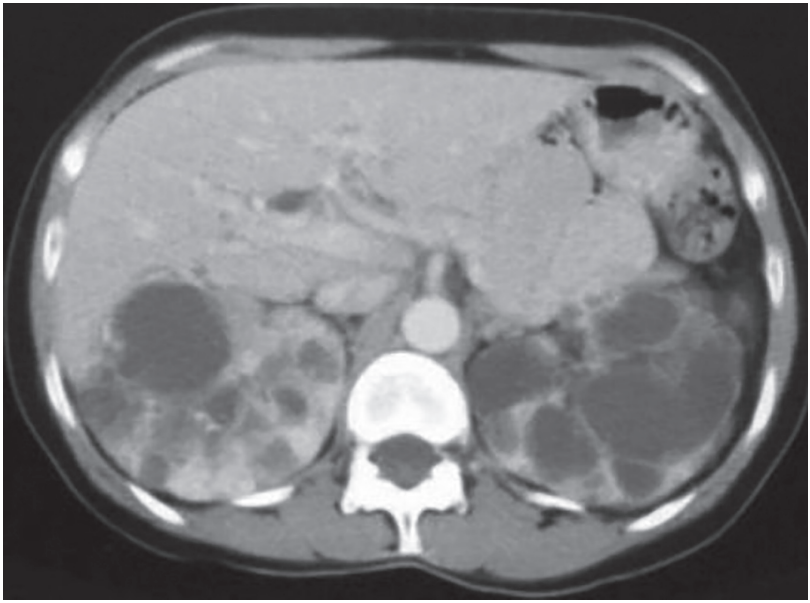

**Рис. 9.** КТ. Множественные кисты почек при АДПБП

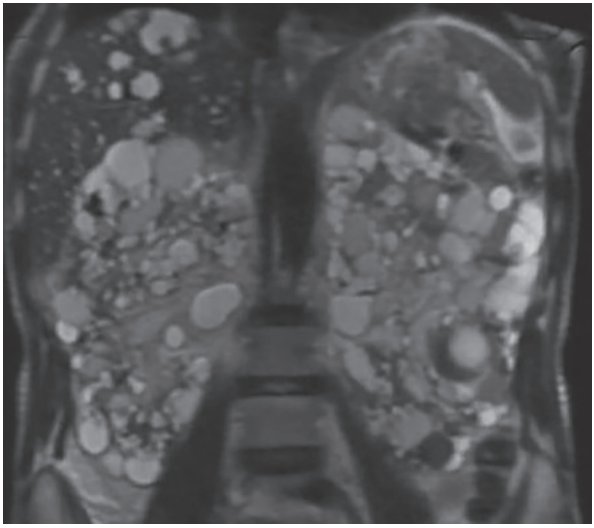

**Рис. 10.** МРТ почек. Корональная Т2-ВИ. АДПБП

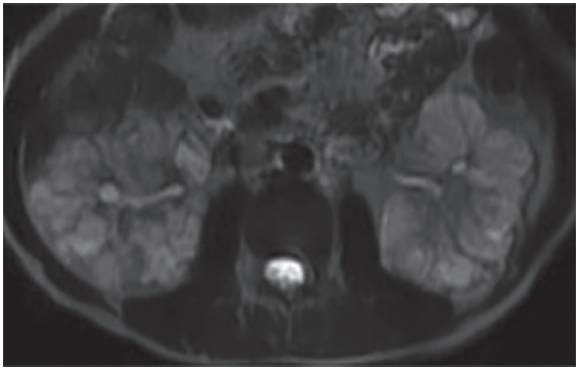

**Рис. 11.** МРТ почек. Аксиальная Т2-ВИ. АРПБП

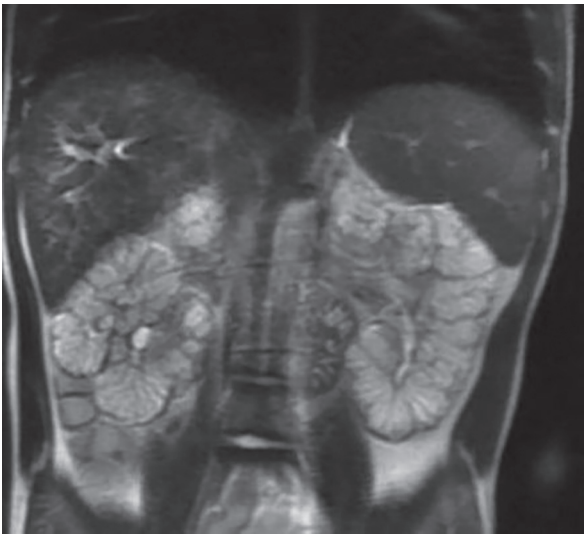

**Рис. 12.** МРТ почек. Корональная Т2-ВИ. АРПБП

## 1.2. Воспалительные заболевания почек

**Острый бактериальный пиелонефрит** — инфекция почек, возникающая в чашечно-лоханочной системе и паренхиме. Возбудителем является бактериальная инфекция, в том числе туберкулезная. Очень редко встречается грибковый пиелонефрит. Клиническая симптома-

тика острого пиелонефрита типична: острое начало с лихорадкой, боли в пояснице. Увеличение количества лейкоцитов и наличие бактерий в моче подтверждает диагноз. Попадает инфекция в почки ретроградным путем из нижних мочевых путей, а затем распространяется через чашечно-лоханочную систему в паренхиму почек, нарушая микроциркуляцию крови и приводя к ишемии. Задачами лучевой диагностики являются исключить обструктивную этиологию.

Обычно после клинического обследования пациентам назначают УЗИ. Роль рентгенографии ограничивается выявлением камней и эмфизематозного пиелонефрита, когда имеются скопления газа в почечной ямке и вдоль фасции Герота (рис. 13).

При УЗИ только в 20–25% случаев удается найти изменения — локальные нарушения эхогенности паренхимы (рис. 14, см. цв. вклейку), «стирание» кортико-медуллярного различия, скопления газа при эмфизематозном пиелонефрите и участки сниженной васкуляризации коры при дуплексном исследовании (см. рис. 14, см. цв. вклейку). Наиболее полезен метод при осложненном пиелонефрите — абсцессе, гидронефрозе, инфаркте почки.

КТ без контрастирования также малочувствительна. После введения контраста при КТ можно увидеть участки отека со снижением плотности (рис. 15), между медуллярным и кортикальным веществом почки появляется полоска сниженного контрастирования («кортикальный ободок»). Отмечается длительная задержка контраста в почке. Клиновидные участки, определяемые в толще паренхимы, обусловлены ослаблением кровотока по дольковым сосудам и перераспределением циркуляции в корковом и мозговом слоях (рис. 16).

Для дальнейшего течения гематогенного пиелонефрита типично образование мелких абсцессов в корковом слое, для уриногенного — поражение сосочков. Микроабсцессы определяются на КТ в виде низкоплотных участков жидкостной плотности (от –8 до 15 HU), как правило, множественных, округлой формы размерами 3–15 мм. По мере нарастания воспалительных изменений микроабсцессы сливаются в зоны с пониженной плотностью, имеющие неправильную форму. Возникает локальное увеличение почки с деформацией контуров. Формирующийся гнойник обычно имеет нечеткие очертания, может состоять из нескольких очагов, окруженных воспалительным инфильтратом с участками некроза. Чашки и лоханка могут быть сдавлены,

почка деформирована. Полностью сформировавшийся абсцесс имеет вид округлого образования с низкой плотностью, не накапливающего контрастное вещество (рис. 17). Капсула отчетливо накапливает контрастное вещество, имеет неровные утолщенные стенки. Иногда карбункул почки накапливает контрастное вещество не только в капсуле, но и в пораженной ткани, из-за чего трудно отличать воспалительное заболевание от опухоли почки (см. рис. 16, 17).

При длительно тянущемся (хроническом) пиелонефрите почка уменьшается в размерах в основном за счет коркового слоя, контуры почки становятся бугристыми, количество чаш уменьшается, и они доходят практически до поверхности почки, формируется вторично сморщенная почка.

При МРТ почки пиелонефрит проявляется в виде гиперинтенсивных участков на Т2-ВИ. Также отмечается сниженное накопление контрастного вещества в пораженных участках при МРТ с контрастированием. Осложнениями острого пиелонефрита являются абсцесс (рис. 18, 19) при его прорыве с пиелонефрозом и инфаркт почки. Изменение сигнала на диффузионно-взвешенных МРТ неспецифично, так как наблюдается и при почечно-клеточном раке.

**Рис. 13.** Эмфизематозный пиелонефрит.
Рентгенограмма в прямой проекции. Скопление газа справа

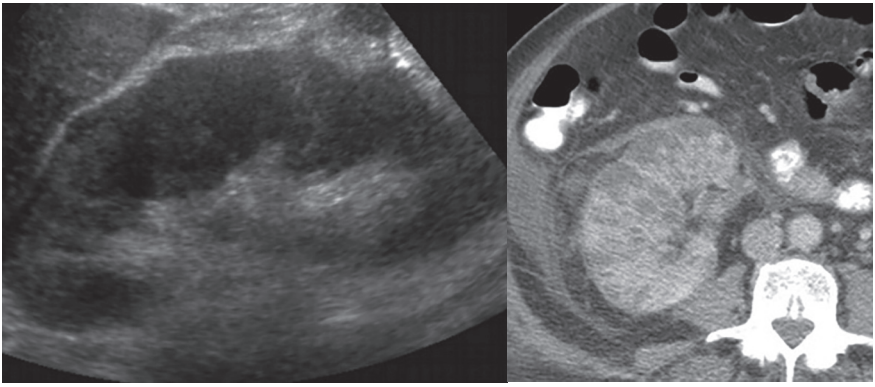

*а* *б*

**Рис. 15.** УЗИ, неизмененная почка при остром пиелонефрите (*а*); *б* — тот же пациент при КТ с контрастированием: участки сниженного накопления контраста и микроабсцессы

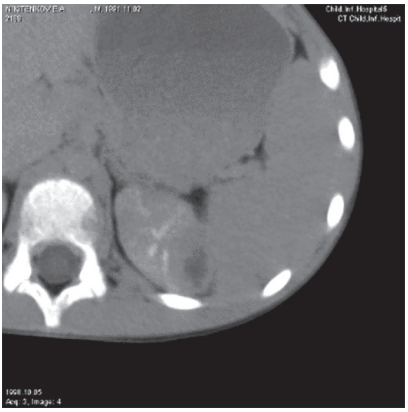


**Рис. 16.** КТ. Острый нефрит с образованием абсцесса левой почки

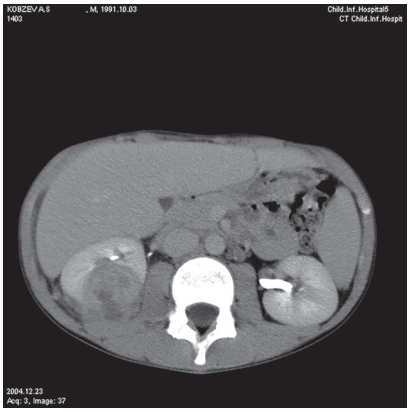


**Рис. 17.** КТ. Карбункул правой почки

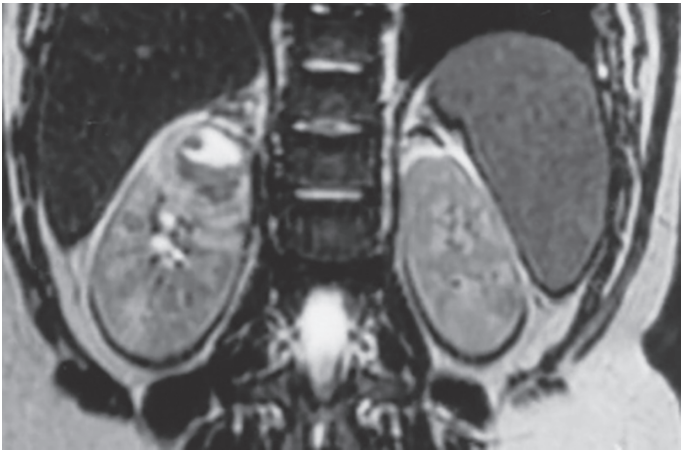

**Рис. 18.** МРТ почек. Корональная Т2-ВИ.
Абсцесс верхнего полюса правой почки.

**Рис. 19.** МРТ, корональная Т2-ВИ (фрагмент, увеличение).
Абсцесс почки

Эмфизематозный пиелонефрит и его более легкая форма — эмфизематозный пиелит — обычно развиваются на фоне диабета. При УЗИ почка увеличена, лоцируются гиперэхогенные очажки, отличные от камней и называемые «грязное затенение». К сожалению, УЗИ не может помочь в разделении эмфизематозного пиелонефрита на типы, поэтому методом выбора является КТ. При КТ лучше видны деструктивные изменения в почке, скопления газа и жидкости, наличие уровня газ/жидкость. Тип 1 отличается отсутствием внепочечного скопления жидкости. При типе 2 наблюдается внутри- и внепочечное скопление жидкости, и он отличается лучшим прогнозом. В целом смертность при эмфизематозном пиелонефрите превышает 8%. Если газ скапливается только в собирательной системе почки, такое состояние называют эмфизематозным пиелитом. При УЗИ отчетливо виден газ в чашках.

**Пионефроз** представляет собой обструкцию и воспаление собирательной системы. Пионефроз опасен септическим шоком, поэтому требует быстрого выявления. Клиническая картина острая — локальные боли, лихорадка. При УЗИ видны расширение чашечно-лоханочной системы, эхогенные включения и уровень. При КТ или МРТ пионефроз почти неотличим от гидронефроза.

**Хронический пиелонефрит** — бактериальная инфекция почек, представляет собой периодически возникающие обострения пиелонефрита. Встречается чаще у женщин. Возбудителями являются бактерии ЖКТ, такие как кишечная палочка, клебсиелла и другие. Инфекция попадает ретроградно через мочевые пути. Диагноз ставится клинически и по лабораторным исследованиям. Инфекция затрагивает чашки. При МРТ почек могут быть видны рубцовые изменения чашечек, почечная атрофия, истончение кортикального слоя почек, вторичное расширение чашечно-лоханочной системы, а при КТ — также и кальцинаты (рис. 20). К редким вариантам хронического воспалительного процесса относится малакоплакия, представляющая собой воспалительный очаг по псевдоопухолевому типу. Малакоплакия отличается прогрессирующим течением и часто летальным исходом. При МРТ почек малакоплакия выглядит как узлы 1–2 см низкой интенсивности сигнала на Т1- и Т2-взвешенных МРТ. Контрастирование при МРТ отмечается по отсроченному типу.

К редким формам пиелонефрита относится **ксантогранулематозный пиелонефрит,** являющийся хроническим деструктивным гранулематозным процессом. Заболевание не имеет специфических черт: почка увеличена, встречаются псоас-абсцессы и воспаление околопочечной жировой клетчатки.

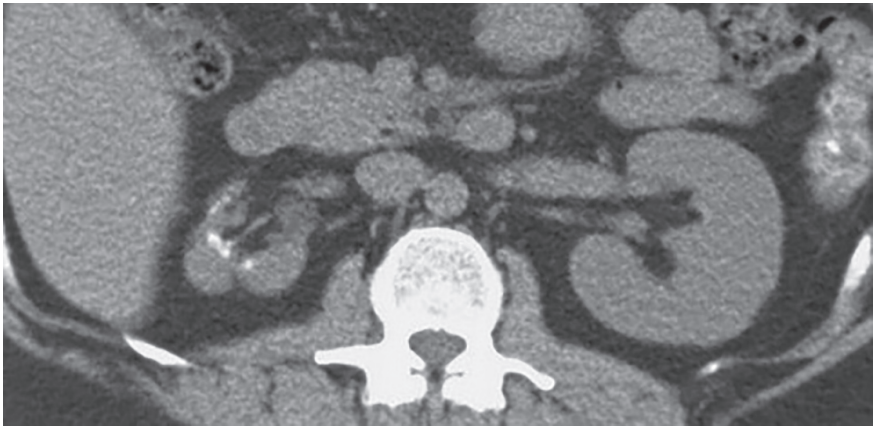

**Рис. 20.** КТ. Хронический пиелонефрит: сморщенная почка, рубцы и кальцинаты.

### 1.3. Конкременты в почках (мочекаменная болезнь)

Мочекаменная болезнь встречается у 12% мужчин и 5% женщин. Большинство камней формируется в дистальном нефроне или у сосочка, то есть области стыка мозгового вещества и малых чашек, там, где собирающие протоки открываются в общий папиллярный проток. По химическому составу камеи могут быть различными, чаще на основе кальция, мочевой кислоты и фосфатов. Химический состав играет определенную роль в выборе лечения, но только двухэнергетическая КТ может способствовать определению состава камней.

Цель лучевого исследования при мочекаменной болезни — выявление камней, осложнений, установление возможности выхода камней и подтверждение выхода камней. Обзорная рентгенография всегда проводится при болях в животе или пояснице. Роль рентгенографии в исследовании почек сохраняется, несмотря на широкое применение КТ.

На обзорных снимках почек при нефролитиазе могут выявляться увеличенные тени почек, изменение их формы и контуров. Однако эти симптомы непостоянны и могут встречаться при других заболеваниях. Тень, подозрительная на конкремент в проекции мочевых путей, может маскироваться костными структурами. Отсутствие или наличие тени на обзорных снимках еще не говорит об отсутствии или наличии конкремента. За камни почки могут быть ошибочно приняты камни желчного пузыря и поджелудочной железы, каловые камни, инородные тела и многие другие плотные образования. Диагноз коралловидного камня может быть поставлен с достаточной точностью даже только по обзорным снимкам (рис. 21). Тем не менее обзорная урография необходима только для того, чтобы наметить тактику дальнейшего обследования пациента.

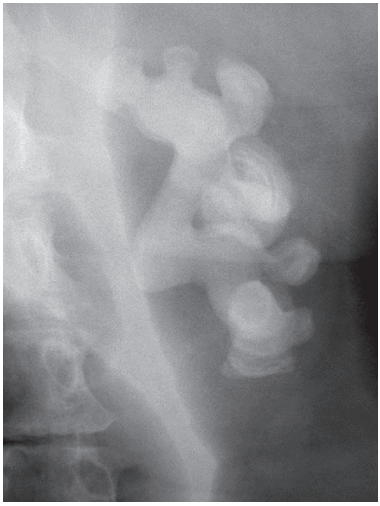

**Рис. 21.** Обзорная рентгенограмма. Коралловидный камень левой почки

Использование экскреторной урографии позволяет установить наличие конкремента в мочевых путях, выявить число мочевых камней и их величину, локализовать конкременты в мочевых путях и определить функциональное состояние больной и контралатеральной почки, а также наблюдать заболевание в динамике.

Восходящая (ретроградная) уретропиелография — инвазивный метод исследования. Методика достаточно точно позволяет определить конкременты в мочевых путях. Антеградная пиелография позволяет оценить проходимость лоханочно-мочеточникового сегмента и самого мочеточника.

КТ является методом выбора при подозрении на камни в почках. Чувствительность и специфичность приближаются к 100%. Необструктивные камни (рис. 22) часто пропускаются при внутривенной урографии, но хорошо видны при КТ. МСКТ позволяет делать исследование тонкими срезами на одной задержке дыхания от почек до мочевого пузыря. Контрастирование применяется только для дифференциальной диагностики флеболитов и камней. Вводится 50 мл низкоосмолярного контрастного вещества и производится МСКТ с задержкой 3–5 мин. Флеболиты имеют мягкотканный компонент («хвост кометы»), но не имеют низкоплотностного центра.

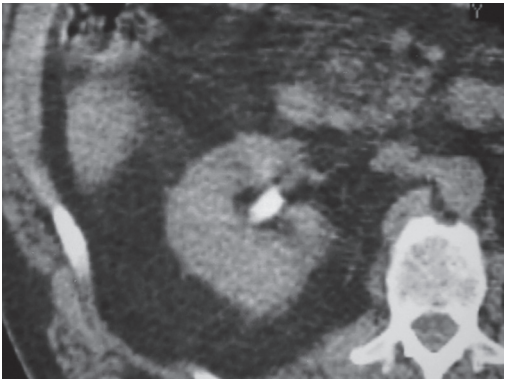

**Рис. 22.** КТ. Камень в правой почке. Гидронефроза нет

При МРТ камни как таковые не видны, однако могут определяться дефекты заполнения чашечно-лоханочной системы или уретры.

При УЗИ камни видны как эхогенные образования с акустической тенью позади них (рис. 23). Точность метода достаточно высокая, даже камни в 2 мм уже определяются при УЗИ. Однако размеры камней точнее определяются при КТ. При наличии камней в уретре УЗИ недостаточно надежно.

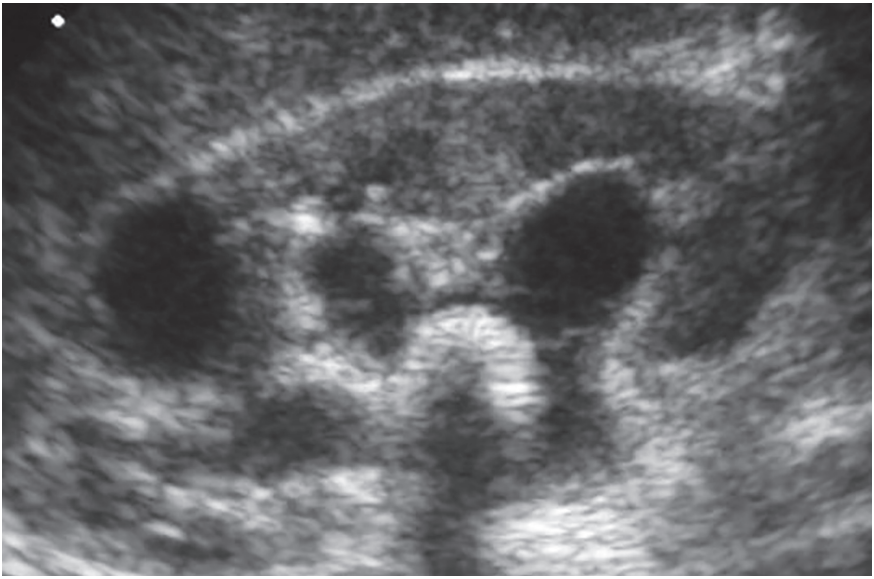

**Рис. 23.** УЗИ. Камень в почке и гидронефроз

## 1.4. Опухоли почек

В структуре всех онкологических заболеваний новообразования почек занимают более 3%. Среди злокачественных новообразований мочеполовой системы рак почки уступает по частоте развития лишь раку предстательной железы и мочевого пузыря. Заболеваемость раком почки колеблется от 2,0 до 12,0 на 100 000 населения.

Клинические признаки опухолевого поражения почки не обладают достаточной специфичностью, и больные нередко обращаются за медицинской помощью спустя несколько месяцев после появления первых симптомов заболевания. Несмотря на значительный прогресс в развитии хирургии, медицинской техники и лучевых методов исследования, выявление рака почки, особенно на ранних стадиях, остается неудовлетворительным. В 30% случаев опухоли почек выявляются при профилактических медицинских осмотрах или при УЗИ, выполненных по поводу других заболеваний. Только у 10% больных имеющиеся жалобы и клинические проявления можно было связать с наличием злокачественного новообразования почки. В то же время

при III и IV стадиях заболевания более чем у половины пациентов определялась артериальная гипертензия, *а* 70% больных отмечали снижение массы тела. Общепринятые методы урологического исследования включают определение онкомаркеров и по показаниям дополняются цистоскопией. Решающее значение в диагностике рака почки на современном этапе имеют лучевые методы исследования.

Классификация опухолей почек ВОЗ (2016) выделяет несколько больших групп.

- Почечноклеточный рак.
- Метанефрические опухоли (аденома, аденофиброма, стромальная).
- Нефробластические и кистозные опухоли, встречающиеся преимущественно у детей (в том числе нефробластома).
- Мезенхимальные опухоли.

◊ Мезенхимальные опухоли, встречающиеся преимущественно у детей (светлоклеточный рак, рабдоидная опухоль и другие).

◊ Мезенхимальные опухоли, встречающиеся преимущественно у взрослых (все виды сарком, ангиолипома, гемангиома и другие).

- Смешанные эпителиальные и стромальные опухоли.
- Нейроэндокринные опухоли (в том числе феохромоцитома).
- Опухоли разного происхождения (гематопоэтические, герминогенные).
- Метастатические опухоли.

Злокачественные опухоли почек — карциномы — составляют примерно 2–3% от всех онкологических заболеваний и занимает примерно 8-е место по частоте среди опухолей. Карцинома — наиболее частая опухоль почек у взрослых, типично проявляются в возрасте 50–70 лет, отношение М:Ж составляет 2:1. Проявляются гематурией, болями в боку и пальпируемым образованием (до 40%). Главная проблема состоит в том, что они поздно клинически проявляются и до 50% оказываются случайной находкой при диагностическом исследовании. В целом 85% опухолей почек являются злокачественными. У 25% развивается паранеопластический синдром — гипертензия, гиперкальциемия, полицитемия, дисфункция печени (синдром Стауффера), лимбический энцефалит. Карциномы почек относятся к различным подтипам аденокарцином: светлоклеточный рак — 70–80%, папиллярный рак — 13–20%, остальные подтипы наблюдаются очень редко, в том

числе крайне агрессивный саркоматоидный почечноклеточный рак. Также выделяют 4 градации злокачественности.

Примерно треть таких опухолей имеет метастазы на момент первичного обследования. В 2% случаях опухоли изначально двусторонние. Стадирование осуществляется по системе TNM, ниже приведено 7 издание классификации:

T

- **T1**
  - **T1a:** опухоль ограничена почкой, <4 см.
  - **T1b:** опухоль ограничена почкой, >4 см, но <7 см.
- **T2:** ограничена почкой, >7 см.
  - **T2a:** опухоль ограничена почкой, >7 см но не >10 см.
  - **T2b:** опухоль ограничена почкой, >10 см.
- **T3:** опухоль распространяется на крупные вены, но не на надпочечник с той же стороны и не за фасцию Герота.
  - **T3a:** Опухоль в основном распространяется на почечную вену или ее сегментальные ветви (содержащие мышцы), или опухоль вовлекает околопочечный и/или жир почечного синуса, но не за фасцию Герота.
  - **T3b:** распространение на поддиафрагмальную НПВ.
  - **T3c:** распространение на наддиафрагмальную НПВ или прорастание стенки НПВ.
- **T4:** Вовлечение надпочечника с той же стороны или прорастание фасции Герота.

N

- **N0:** нет вовлечения лимфатических узлов.
- **N1:** метастатическое поражение регионального (региональных) лимфатического узла (узлов).

**M**

- **M0:** нет отдаленных метастазов.
- **M1:** отдаленные метастазы.

Фасция Герота служит важным барьером и представляет собой оболочку из плотной эластичной соединительной ткани. Фасция Герота окружает почку и надпочечник, причем между ними и фасцией содержится жировая ткань.

Сгруппированная система стадирования считает 1 стадией T1N0M0, 2 стадией — T2N0M0, 3 стадией — T3 или N1, но M0, 4 стадией — T4 или M1.

Предпочтительным диагностическим методом считается КТ, хотя широко используются УЗИ и МРТ. Иногда на **обзорных рентгенограммах** можно видеть деформацию контура почки большой опухолью. При внутривенной урографии можно видеть масс-эффект опухоли на чашечно-лоханочную систему (рис. 24).

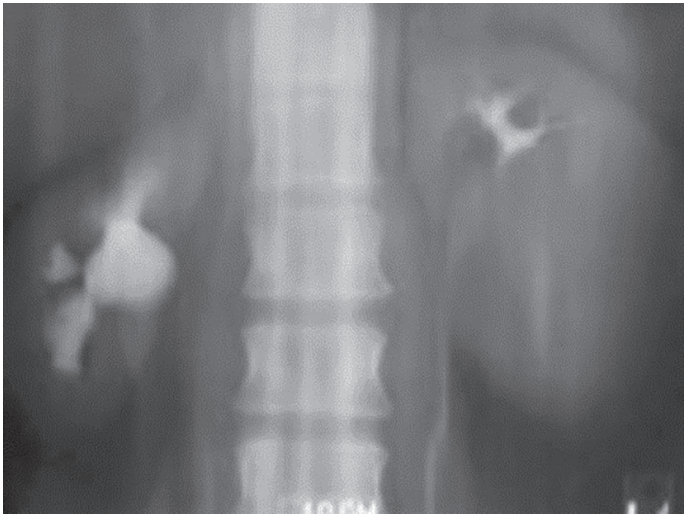

**Рис. 24.** Рак правой почки. Экскреторная урография

Несмотря на то, что очевидное преимущество в точности диагностики может иметь комплекс новейших методов исследования, включающих многослойную спиральную компьютерную томографию, динамическую контрастную магнитно-резонансную томографию и позитронно-эмиссионную томографию, наибольшее распространение в широкой клинической практике получило **ультразвуковое исследование**. Точная дооперационная гистологическая верификация новообразований почки может быть осуществлена посредством пункционной биопсии под рентгенологическим или ультразвуковым контролем, которая имеет определенные ограничения для использования. Степень местного распространения опухолевого процесса и наличие ближайших и отдаленных метастазов обусловливает различный подход к лечению этой категории больных.

Основным методом лечения рака паренхимы почки является радикальная нефрэктомия, дополняемая цитостатической и иммуностимулирующей терапией. В связи с развитием и внедрением в клиническую практику высокоэффективных методов обследования появилась возможность выявлять рак почки на ранних стадиях заболевания, что позволило расширить показания к применению органосохраняющих операций. У части пациентов при небольших опухолях почки применяют резекцию, криодеструкцию и другие комбинированные методы хирургического лечения, направленные на сохранение качества жизни больных. По данным отдельных авторов, у пациентов в стадии $T_1$, когда размер опухоли не превышает 4,0 см и отсутствует инвазия в полостную систему или сосуды почки при соблюдении ряда условий, резекция почки является не менее радикальной, чем нефрэктомия. В настоящее время достаточно широко на предоперационном этапе используют рентгеноэндоваскулярные хирургические вмешательства, значительно улучшающие течение и прогноз заболевания. При генерализации процесса и при опухолях больших размеров, с распространением на жизненно важные органы и прорастанием крупных сосудов, применяют паллиативную осуществляют лишь симптоматическое лечение. При любом методе лечения остается актуальным вопрос о дальнейшем течении заболевания, прогнозе и выживаемости пациента.

На ранних стадиях развития рака почки существуют определенные трудности в дифференциальной диагностике злокачественной опухоли и вариантов аномалий развития, а также доброкачественных новообразований. В проведении дифференциальной диагностики псевдоопухолей и рака почки нуждаются около 15% пациентов. Наиболее частой причиной псевдоопухоли почки служит вариант дольчатой почки — «горбатая» почка» или «гипертрофия» столбов Бертена. В эту группу входят и пациенты, имеющие «перемычки» паренхимы почек. У единичных больных отмечается увеличенная «губа» над воротами почки. «Перемычки» паренхимы были замечены не только при удвоениях чашечно-лоханочных систем почек, но и при различных их сращениях и незавершенных поворотах почек.

Несмотря на относительную простоту выявления объемного патологического образования почки, отсутствуют патогномоничные эхографические признаки, характерные для злокачественного процесса.

В зависимости от морфологического строения как доброкачественные, так и злокачественные опухоли могут быть солидной, кистозно-солидной и кистозной структуры. Известно сходство эхоструктуры рака почки с доброкачественными опухолями, псевдоопухолевыми образованиями паренхимы осложненными кистами, узлами регенерации, объемными образованиями воспалительного генеза. Чрезвычайно сложна дифференциальная диагностика небольших, менее 2 см в диаметре, и множественных опухолей почек.

Внедрение в клиническую практику новых ультразвуковых систем, приспособленных для объемного сканирования, и построение трехмерных изображений значительно расширили возможности лучевой диагностики в получении объективных данных о состоянии почек при различных патологических состояниях. Использование УЗИ в диагностике новообразований почек выгодно отличает его от других лучевых методов исследования возможностью получения в реальном масштабе времени виртуального изображения с определением его объема и структуры. Применение допплеровских методик позволяет в одном исследовании с высокой точностью оценить степень кровоснабжения новообразования и нарушение кровотока по магистральным сосудам почки. К дополнительным возможностям УЗИ можно отнести выполнение ангиографических и теневых гистограмм, позволяющих получать точные характеристики эхогенности тканей и степени их васкуляризации. Диагноз злокачественной опухоли почки может быть заподозрен при ультразвуковом исследовании в 95% случаев и более.

Методика ультразвукового исследования включает сканирование из трансабдоминального доступа с использованием конвексного датчика 3,5–5,0 МГц. На первом этапе оценивают состояние органов брюшной полости, почек, мочевого пузыря и парааортальных лимфатических узлов. Определяют степень эхогенности и однородность структуры почки и выявленного новообразования, в трех взаимно перпендикулярных проекциях производят измерение их размеров и высчитывают объемы. Исследование дополняют допплерометрией почечных сосудов, ЦДК, ЭК и трехмерной реконструкцией полученных изображений. Там, где есть такая возможность, применяют технологию с преобразованием объемных данных в серию последовательных срезов толщиной 0,5 мм. Целенаправленный выбор определенных сечений из 3D-данных позволяет выделить оптимальные

срезы опухоли и максимально точно оценить ее размеры и определить взаимосвязь выявленных изменений с состоянием окружающих органов и тканей. Технология на основе 3D-сканирования дает возможность оценить контуры и структуру новообразования, а также характер его кровоснабжения (рис. 25, см. цв. вклейку), *а* применение опции гистограммы точно определить индекс васкуляризации.

Основным ультразвуковым признаком локализованного рака почки в режиме В-сканирования можно считать наличие очагового изоэхогенного неоднородного патологического образования паренхимы размерами до 4,0 см, характеризующегося экзофитным или эндофитным ростом (рис. 26, 27, см. цв. вклейку). В ряде случаев возможна визуализация гипоэхогенного ободка вокруг новообразования, выявление которого может быть обусловлено сдавлением окружающих тканей или наличием патологического сосуда. Даже при значительном местном распространении изоэхогенной опухоли, как правило, хорошо прослеживается граница между опухолевым очагом и непораженным участком почки (рис. 28, см. цв. вклейку). С помощью цветовой и ЭК-допплерографии регистрируется патологическая васкуляризация опухолевого очага, которая у 75% больных имеет гиперваскулярный характер, с наличием характерной сети патологических сосудов. В оценке местного распространения особое внимание уделяется оценке инвазии опухоли в почечный синус, возможному переходу злокачественного процесса на сосудистую ножку, наличию тромбов в почечной и нижней полой вене (рис. 29, 30, см. цв. вклейку). Для характеристики генерализованных форм заболевания оценивается взаимосвязь опухоли с окружающими органами. Выявляется наличие увеличенных регионарных лимфатических узлов и отдаленных метастазов (рис. 31, 32, см. цв. вклейку). Заключение УЗИ имеет решающее значение в определении стадии заболевания и выборе адекватной лечебной тактики.

Наибольшие затруднения в точном установлении стадии заболевания на основе УЗД отмечены у больных с размерами опухоли от 2,0 до 4,0 см. В этой группе применяют дополнительные методы лучевого обследования. Особенно сложно при УЗИ дифференцировались небольшие опухоли, если они имеют изоэхогенную структуру. В ряде случаев визуализировать такие опухоли помогает использование второй гармоники.

Выявлена статистически достоверная зависимость между размерами новообразования почки и стадией заболевания. Комплексный анализ всех полученных данных показал, что клинико-эхографические проявления заболевания зависят в основном от размеров опухоли. Так, среди наших наблюдений клинические проявления отмечались у пациентов, главным образом, с размерами новообразований более 60 мм в диаметре. Неоднородность структуры и нечеткость наружного контура достоверно чаще зафиксирована при диаметре опухоли более 40 мм. В большинстве случаев при небольших опухолях почки новообразования локализовались субкапсулярно, преимущественно по латеральной поверхности и у полюсов почки и только иногда по ее медиальному краю. При выбухании опухоли за контур почки экстраренальная часть может быть довольно значительной и в одной трети всех наблюдений превышает внутрипочечную часть. Деформация чашечно-лоханочного комплекса выявляется примерно у 20% больных, что наблюдалось практически во всех случаях при размерах опухоли, превышающих 40 мм в диаметре, и чаще при полной или частичной локализации ее в среднем сегменте.

Современные технологии УЗИ позволяют качественно и количественно характеризовать степень и характер васкуляризации почки и выявленного новообразования. Гиповаскулярные опухоли характеризуются наличием единичных извитых сосудов небольшого диаметра, расположенных преимущественно по периферии (см. рис. 28, см. цв. вклейку). Такой тип васкуляризации характерен для кистозно-солидных опухолей с участками некроза и внутриопухолевого тромбоза. Гемодинамика регионарного кровотока при раке почки характеризуется тенденцией к увеличению скоростных показателей почечной артерии и статистически достоверным снижением индекса периферического сопротивления в опухолевых сосудах. Светлоклеточный рак почки чаще имеет обедненную сосудистую сеть, с хаотичным дезорганизованным кровотоком, нередко с артериовенозными шунтами. Подводя итог сравнению методов УЗД в диагностике рака почки наиболее информативными являются методики, основанные на анализе васкуляризации опухолевого образования.

Как необходимый и дополнительный к УЗИ метод исследования чаще всего используется СКТ, которая проводится пациентам для дифференциальной диагностики и случаях генерализации процесса.

Метод СКТ с использованием методики контрастного усиления позволяет наиболее уверенно судить о состоянии полостной системы почек, особенно в случаях больших новообразований, когда практически одинаковая эхогенность опухоли и синуса почки затрудняет определение состояния чашечно-лоханочного комплекса при ультразвуковом сканировании.

На неконтрастных КТ раки имеют плотность от 20 до 70 HU (рис. 33). Большие опухоли могут иметь центральную зону некроза. Примерно в 30% случаев в опухолях выявляются кальцинаты. При динамическом контрастировании светлоклеточный рак (рис. 34) может накапливать контраст уже на 25–70 с (кортикомедуллярная фаза), но большинство раков проявляются (см. рис. 33) в нефрогенную фазу (80–180 с). Экскреторная фаза демонстрирует собирательную систему. Метастазы почечноклеточного рака типично гиперваскулярные и наилучшим образом видны в артериальную фазу.

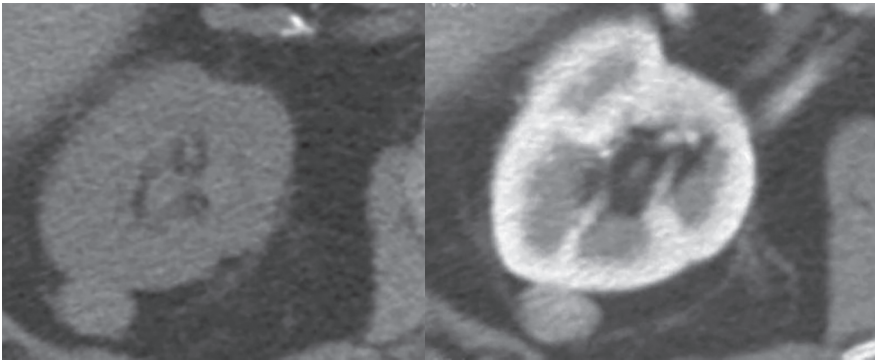

*а* *б*

**Рис. 33.** КТ до (*а*) и после (*б*) контрастирования. Почечноклеточный рак T1bN0M0. Плотность увеличилась с 46 HU до 102 HU

МРТ-характеристика опухоли почек строится по принципу: кистозное — доброкачественное — злокачественное. МРТ почек легко определяет геморрагические кисты по типично высокому сигналу на Т1-ВИ изображениях. Контрастирование при МРТ легко позволяет отличать кисту от опухоли. В то же время при МРТ возможно много вариантов контрастирования опухоли (рис. 35).

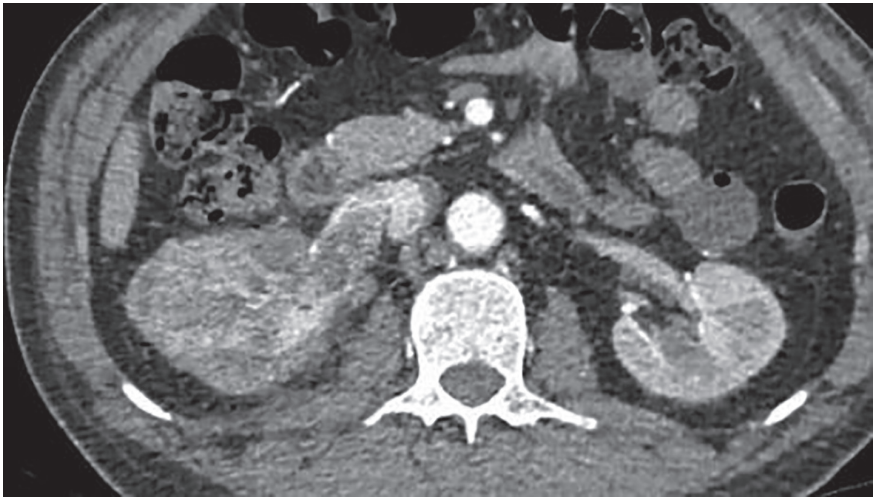

**Рис. 34.** КТ, артериальная фаза. Светлоклеточный рак

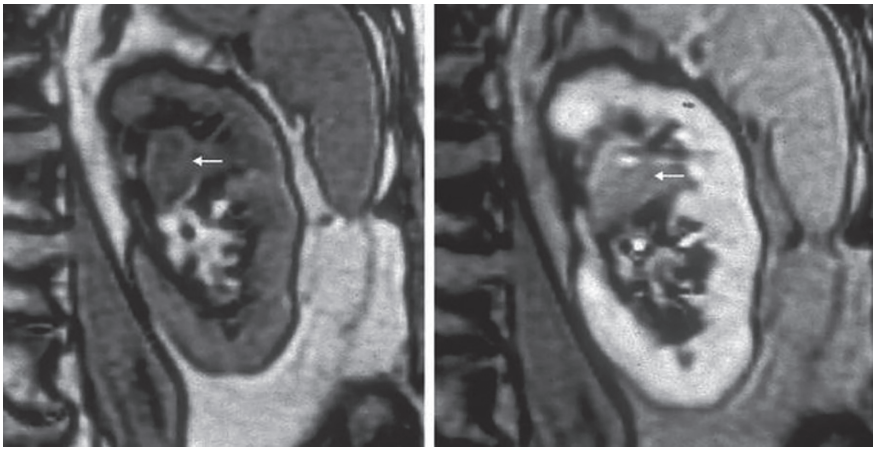

*а* *б*

**Рис. 35.** МРТ левой почки. Корональные Т1-ВИ до (*а*) и после (*б*) контрастирования. Переходно-клеточная карцинома (стрелка) T2aN0M0

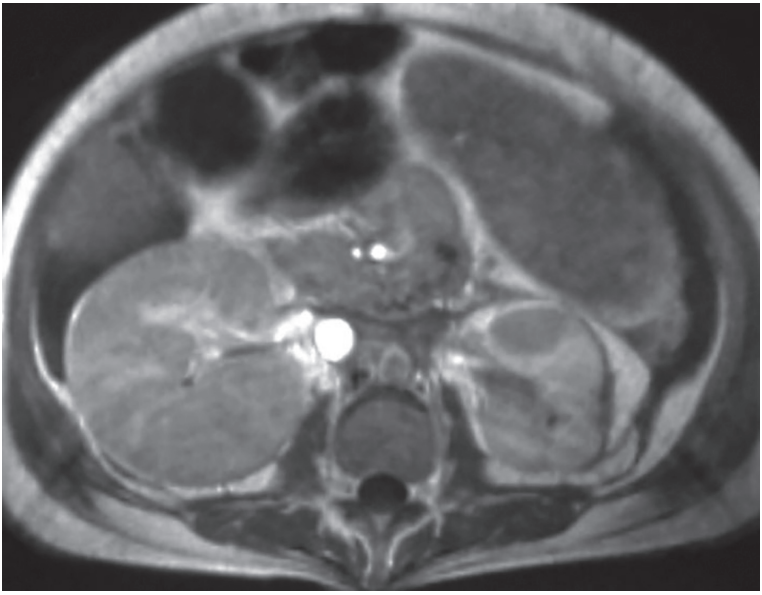

**Рис. 36.** МРТ почки. Аксиальная Т2-ВИ. Опухоль правой почки T2bN0M0

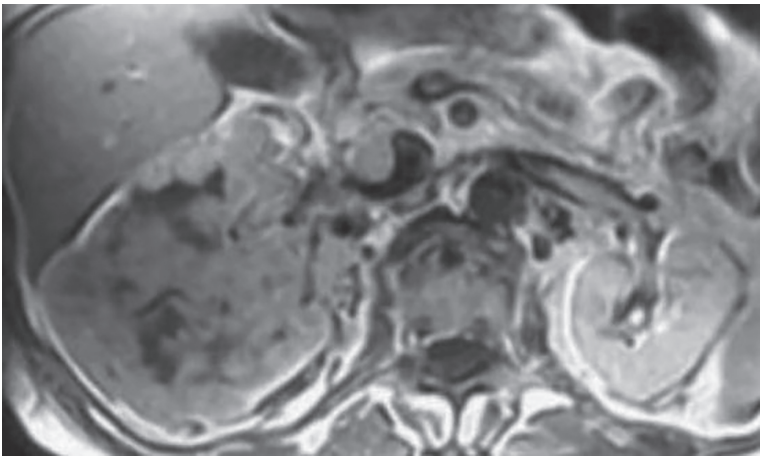

**Рис. 37.** МРТ почек с контрастированием. Аксиальная Т1-ВИ. Почечно-клеточный рак T3cN0M0

**Рис. 38.** МРТ левой почки. Корональная Т1-ВИ. Почечно-клеточный рак в верхнем полюсе левой почки с тромбозом нижней полой вены T4N0M0

При МРТ опухоли, гетерогенные на Т1- и Т2-ВИ, содержат солидный, некротический и геморрагический компоненты. Светлоклеточные раки яркие на Т2-ВИ, папиллярные — темные, часто они дают смешанный сигнал на Т1-ВИ в связи с примесью липидов, кистозным компонентом с примесью белка и крови. После контрастирования они становятся более однородными. На Т2-ВИ эти раки светлые и также неоднородные.

Однако надо иметь в виду, что не все злокачественные опухоли хорошо контрастируются (рис. 37, 38). Контрастирование, если имеется, быстрое в артериальную фазу. Темпы накопления контрастного вещества при МРТ не имеют столь важного диагностического значения, как при КТ. Около 5% карцином содержат кистозный компонент. В очень редких случаях карциномы содержат незначительные включения жира и могут быть спутаны с ангиолипомами. На МРТ типа ДВИ опухоли почек светлые, хотя не такие яркие, как абсцесс. При МРТ почек и забрюшинного пространства можно также на-

блюдать тромбоз почечной вены и нижней полой вены. Опухолевый тромбоз обычно контрастируется, причем его надо отличать от кровяного тромбоза, при котором контрастирования сгустка крови не наблюдается (рис. 38). Распространенность тромба вдоль нижней полой вены наблюдается в 4–10% случаев (стадия Т3), ее очень важно знать хирургу при планировании объема операции. Точность МРТ в плане оценки прорастания нижней полой вены приближается к 100% (рис. 39).

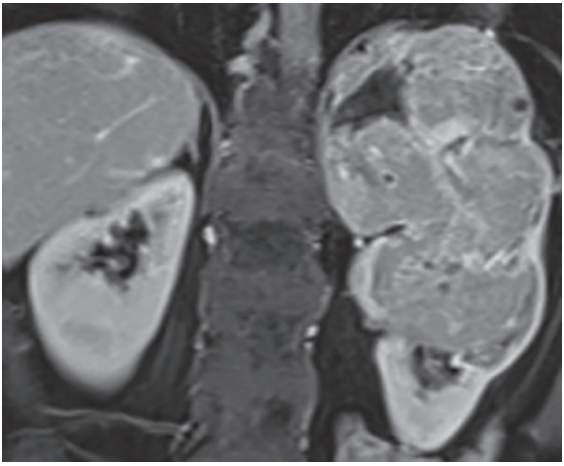

**Рис. 39.** МРТ почек. Корональная Т1-ВИ с контрастированием. Опухоль левой почки с прорастанием почечной вены

К доброкачественным опухолям почек относится ангиолипома. Гистологически это периваскулярные эпителиальные опухоли (PECOM). Ангиомиелолипомы в 80% являются спорадическими случаями, встречаются в 4 раза чаще у мужчин, чем у женщин. В оставшихся 20% они служат проявлением болезни туберозному склерозу, нейрофиброматозу 1 типа или болезни Гиппель–Линдау, относящимся к факоматозам. Мелкие ангиолипомы никак себя клинически не проявляют. При значительных размерах (до 40% случаев) проявляются гематурией и болями.

Большие ангиолипомы могут быть видны при обзорной рентгенографии или экскреторной урографии, причем большое количество

жира делает их низкоплотностными. Рентгенография не может быть методом диагностического выбора ввиду низкой чувствительности и специфичности. УЗИ, КТ и МРТ с одинаковым успехом демонстрируют ангиолипомы. При ангиографическом исследовании может быть подтверждена гиперваскулярность опухоли, расширение интрамуральных артерий, наличие псевдованевризм при отсутствии артериовенозного шунтирования.

При УЗИ (рис. 40) ангиолипомы представляет собой эхогенное (близкое к эхогености почечного синуса) образование, иногда с акустической тенью за ней. Опухоль круглая или овальная, расположена в коре, четко очерченное. Изредка в них встречается кровоизлияние и некроз, эти участки не столь эхогенны.

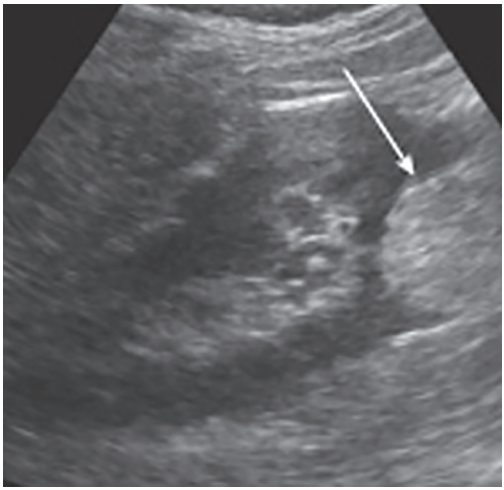

**Рис. 40.** УЗИ, режим серой шкалы, продольное сканирование. Ангиомиолипома (стрелка)

На КТ (рис. 41) диагноз ангиолипомы можно поставить, исключив почечноклеточный рак, у ангиолипом участки низкой плотности (до 20 HU), четко очерченные, располагаются в корковом веществе, неоднородные (в зависимости от количества жира). Крайне редко ангиолипомы совсем не содержат жир и имеют включения кальция.

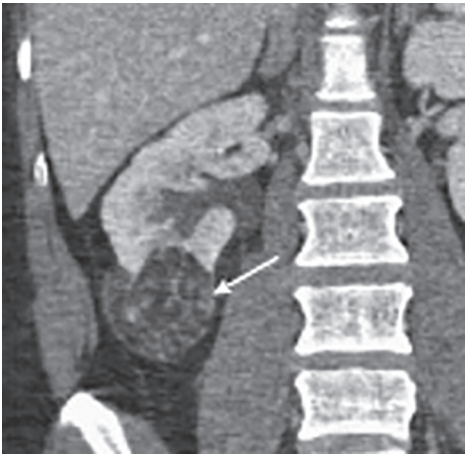

**Рис. 41.** КТ с контрастированием, корональная реформация. Ангиолипома (стрелка)

Ангиолипомы содержат жировой компонент, который имеет подчеркнутый контур на внефазном типе МРТ. При подавлении жира сигнал от него становится темным (рис. 42).

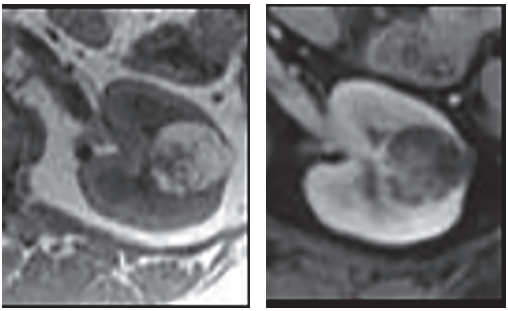

*а* *б*

**Рис. 42.** МРТ почки. Т1-ВИ, до (*а*) и после (*б*) подавления сигнала от жира, увеличение. Ангиолипома

Еще одна доброкачественная опухоль — онкоцитома, происходит из клеток собирательной системы. Образование солидное, однород-

ное и слабо и неоднородно контрастирующееся, часто в форме «колеса со спицами». Опухоль часто имеет псевдокапсулу в виде кольца, отделяющего опухоль от окружающей почечной ткани. В центре опухоли при МРТ (рис. 43) нередко определяется рубец.

**Рис. 43.** МРТ почки. Т1-ВИ с контрастированием. Онкоцитома (стрелка)

Почки у детей часто поражаются **опухолью Вилмса** (нефробластома), редко встречаются многоочаговая кистозная нефрома, светлоклеточная опухоль и рабдоидная опухоль почки. Дифференциальная диагностика между ними очень затруднительна. Светлоклеточный рак отличается от нефробластомы ранним метастазированием в кости, а рабдоидная опухоль метастазирует в заднюю черепную ямку. Пик частоты опухоли Вилмса приходится на возраст около 3 лет. Часть случаев имеет наследственную предрасположенность. Анапластический вариант составляет 10% всех случаев. В 6–10% случаев поражение двустороннее. Нередко течение бессимптомное и образование выявляется случайно.

УЗИ (рис. 44) служит методом первичного выявления опухоли Вилмса. Она выявляет образование и позволяет дифференцировать

с другими причинами гидронефроза. УЗИ дает достаточно точные результаты в стадировании опухоли, а ЦДК — в выявлении тромбоза почечной вены и НПВ.

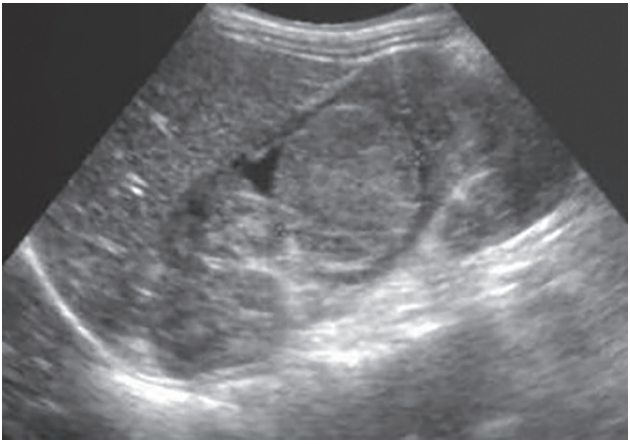

**Рис. 44.** УЗИ почки, режим серой шкалы, продольное сканирование. Опухоль Вилмса

На КТ в начальных стадиях опухоль Вилмса имеет округлую форму, контуры бугристые, часто определяется толстая капсула, могут сохраняться остатки почки в виде небольших фрагментов. При дальнейшем развитии опухоль принимает пестрый вид, за счет кист, сочетающихся с мягкотканными компонентами, могут быть множественные кальцинаты. Происходит полное замещение опухолью почечной ткани. (рис. 45, 46). При исследовании пациента по поводу опухоли Вилмса важно также оценить региональные лимфоузлы, распространение опухоли на почечную вену, нижнюю полую вену и определить взаимоотношения с мочеточником. Оценка инвазии нижней полой вены лучше видно на МРТ (рис. 47). Отдаленное метастазирование встречается у 20% пациентов, обычно в легкие.

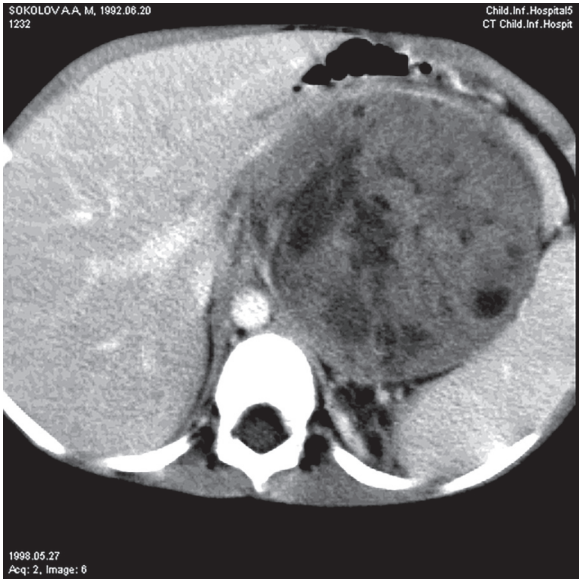


**Рис. 45.** КТ с контрастированием. Опухоль Вилмса левой почки

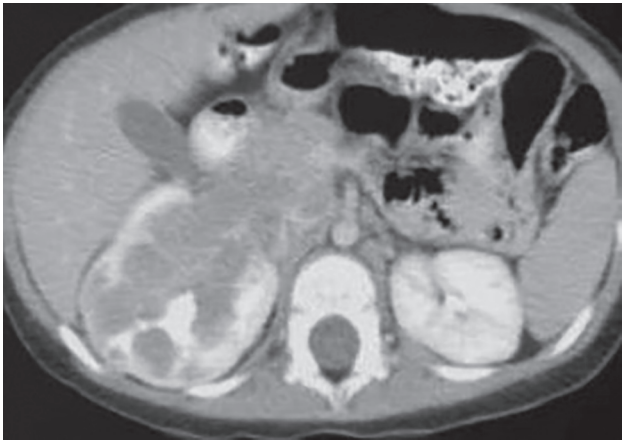

**Рис. 46.** КТ с контрастированием. Опухоль Вилмса правой почки с прорастанием капсулы

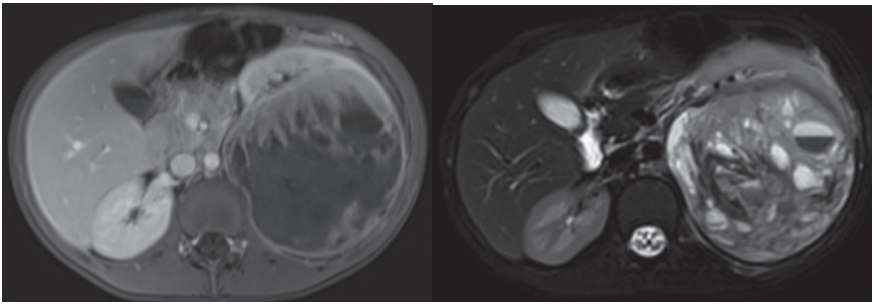

а б

**Рис. 47.** МРТ, аксиальные Т2-ВИ (*а*) и Т1-ВИ (*б*) с контрастированием. Опухоль Вилмса

## 1.5. Кисты почек

Кисты почек встречаются очень часто, до 40% людей при лучевом исследовании почек. Часть таких кист связана с факоматозами. При туберозном склерозе кисты мелкие и могут сочетаться с множественными ангиолипомами почек. При болезни Гиппель–Линдау кисты имеют тенденцию к малигнизации. Выделяют простые кисты почек и атипичные, которые требуют дифференциальной диагностики с почечно-клеточным раком. Единичные кисты могут быть не только в паренхиме почки, но и синусе — парапельвикальные и перипельвикальные кисты.

По принятой сейчас классификации Босняк (Bosniak, 2014) все кисты делят на четыре типа.

1. Простая киста: незаметная стенка, округлая. Не малигнизируется и не требует дообследования.

2. Минимально осложненная киста: несколько перегородок <1 см, тонкая кальцификация (не может быть измерена), не контрастируется (но с повышенной плотностью за счет белкового или геморрагического содержимого), меньше 3 см, обычно четко очерченные. Не малигнизируется, не требует дообследования.

2F — увеличенное число перегородок минимальной толщины, узловые утолщения или с утолщенной кальцификацией; стенка незаметна, но контрастируется или перегородка, толщиной с волос; плотные кисты >3 см, обычно внутрипочечные (стенка видна меньше чем у 25%), не контрастируются. Требуют наблюдения УЗИ или КТ, нет четких сроков, но рекомендуется 6 мес.

3. Видимо злокачественные кисты: толстые, узловатые множественные перегородки или толстая кальцификация, плотные на КТ. Требуют лечения — частичная нефрэктомия или лучевая абляция в тех группах пациентов, которые не подлежат операции. Вероятность злокачественности 55%.

4. Очевидно злокачественные кисты: солидные с кистозным или некротическим компонентом. Лечение — полная или частичная нефрэктомия. Степень злокачественности — 100%.

При УЗИ простая киста почки четко очерченное анэхогенное образование с тонкими стенками и акустической усилением за задней стенкой (рис. 48). Встречаются тонкие перегородки (рис. 49). Особым вариантом простых кист являются окололоханочные кисты (рис. 50), расположенные в области почечной ножки, и которые надо дифференцировать с гидронефрозом. Кисты встречаются также при уремии. Обычно такие кисты мелкие и расположены в толще почечной паренхимы. Минимально «осложненные» кисты (2F) часто имеют кальцификацию стенки (рис. 51).

«Видимо злокачественными» считаются кисты с толстыми неровными перегородками, а также с содержимым или наличием сосудов в стенке при спектральном допплеровском режиме (рис. 52, см. цв. вклейку). Такие кисты всегда подозрительны на малигнизацию и требуют дообследования. «Очевидно злокачественные» кисты содержат мягкотканный компонент (рис. 53). У детей 3 и 4 типы не встречаются.

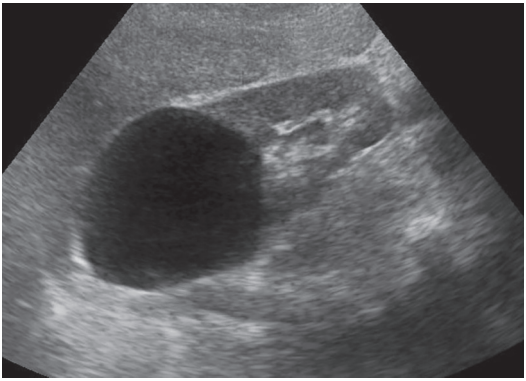

**Рис. 48.** УЗИ почки, режим серой шкалы, продольное сканирование. Простая киста. Босняк 1

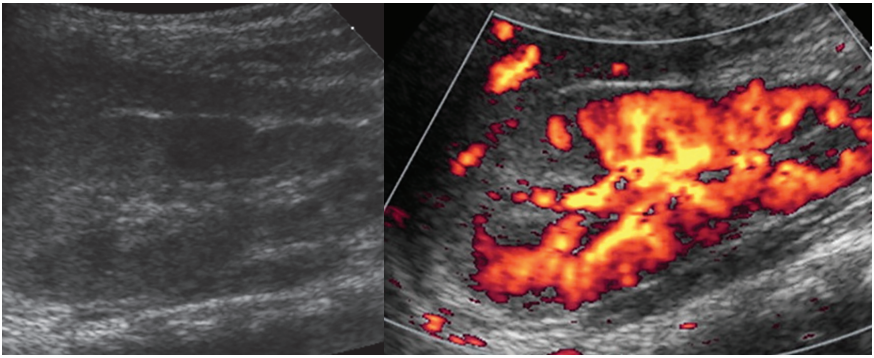

*а* *б*

**Рис. 14.** УЗИ. Острый пиелонефрит — участок повышенной эхогенности в В-режиме (*а*) и снижение васкуляризации в том же участке в режиме ЦДК (*б*)

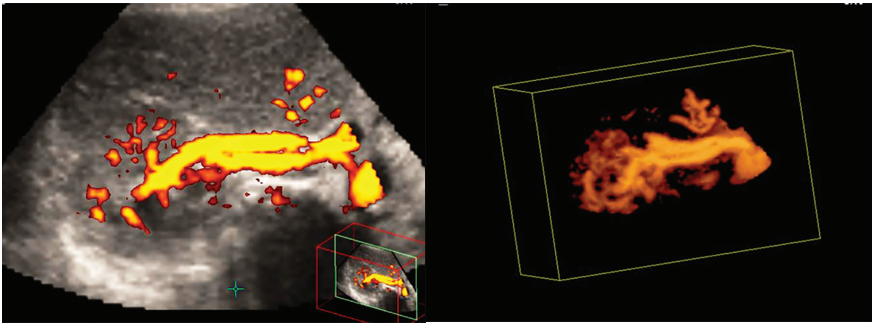

*а* *б*

**Рис. 25.** Трехмерная реконструкция почки при совмещении режима серой шкалы и энергетического картирования (*а*); *б* — трехмерная реконструкция энергетического картирования сосудов почки. При просмотре в режиме кино-петли определяется неравномерность распределения внутриорганных сосудов с наличием дефекта васкуляризации в нижнем полюсе правой почки.

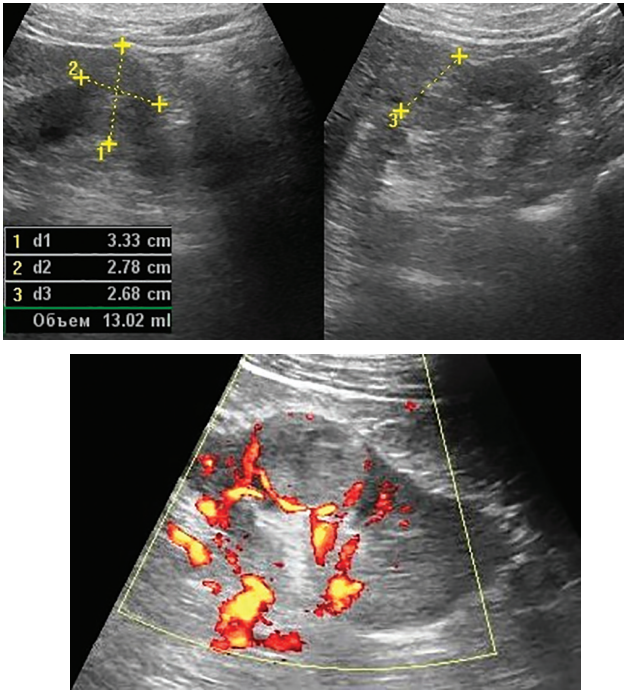


**Рис. 26.** УЗИ, рак почки T1N0M0, *а* — В-режим новообразование в средне трети левой почки; *б* —УЗИ в режиме энергетического картирования

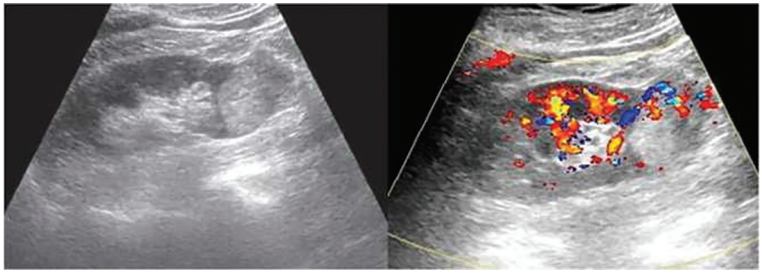

*а* *б*

**Рис. 27.** УЗИ, рак почки T2N0M0: *а* — В-режим: новообразование в нижнем полюсе левой почки; *б* —УЗИ в режиме энергетического картирования

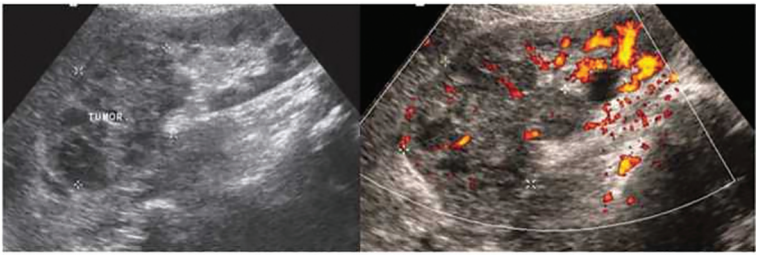


*а* *б*

**Рис. 28.** УЗИ, рак верхнего полюса почки T3N0M0, *а* — режим серой шкалы; *б* — энергетическое картирование. патологической сосудистой сети, гиповаскулярный тип кровоснабжения опухоли

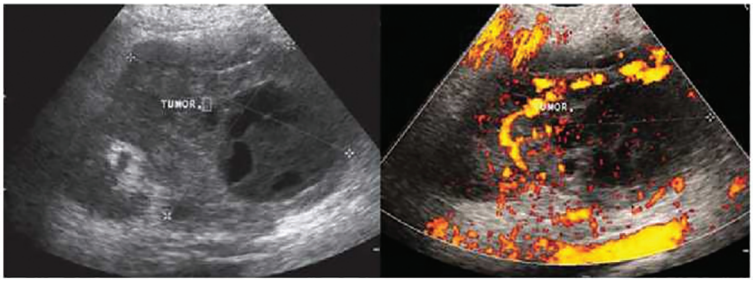


*а* *б*

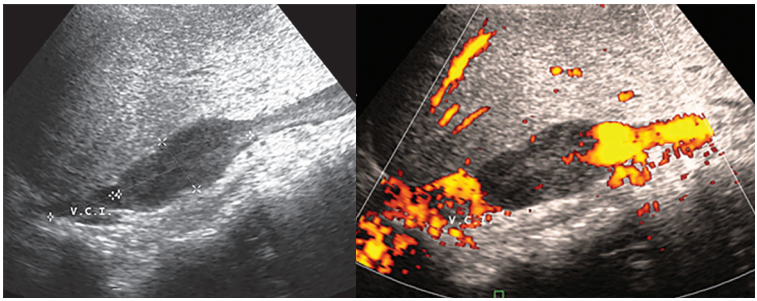


*в* *г*

**Рис. 29.** УЗИ, рак почки верхнего полюса почки T4N0M0, *а* — режим серой шкалы рак. Определяется массивное новообразование средней трети и нижнего полюса левой почки; *б* — энергетическое картирование. патологической сосудистой сети. Нарушение внутрипочечного кровотока с деформацией аркуатных сосудов и обширной аваскулярной зоной. Визуализируется сеть патологически измененных сосудов. Определяется тромб в нижней полой вене (*в* — режим серой шкалы, *г* — энергетическое картирование)

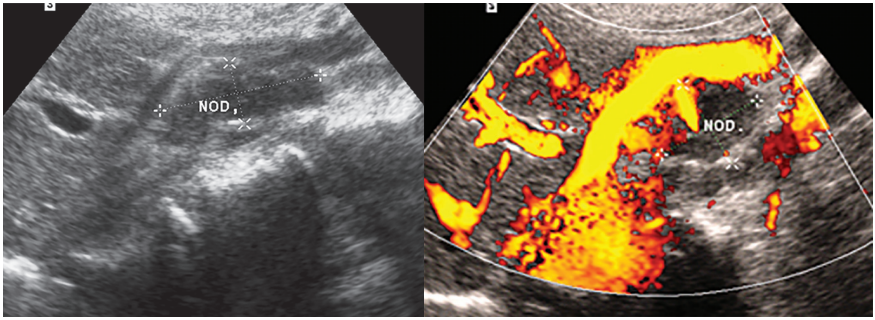


*а* *б*

**Рис. 30.** УЗИ, рак почки T4N2M0: *а* — режим серой шкалы. На уровне эпигастральной области определяется группа увеличенных парааортальных лимфатических узлов, визуализируется увеличенный лимфатический узел по ходу правой почечной вены, прилежащий к нижней полой вене, вызывающий деформацию ее просвета; *б* — энергетическое картирование

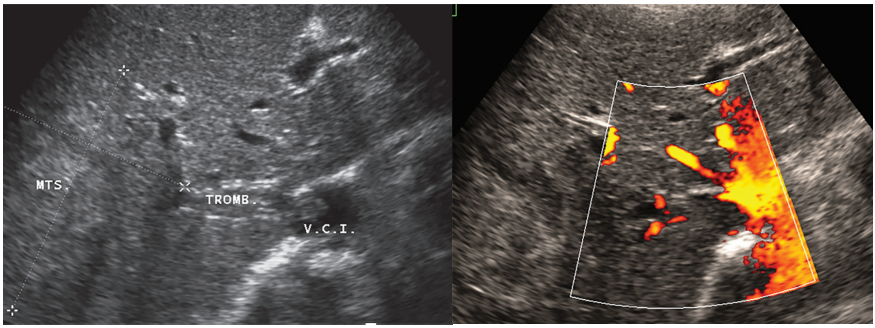


*а* *б*

**Рис. 31.** Рак почки T4N2M1: *а* — режим серой шкалы; *б* — энергетическое картирование. В правой доле печени в VI и VII сегментах определяется метастазы. Внутрипросветный тромб долевой ветви почечной вены. Увеличенные лимфатические узлы ворот печени

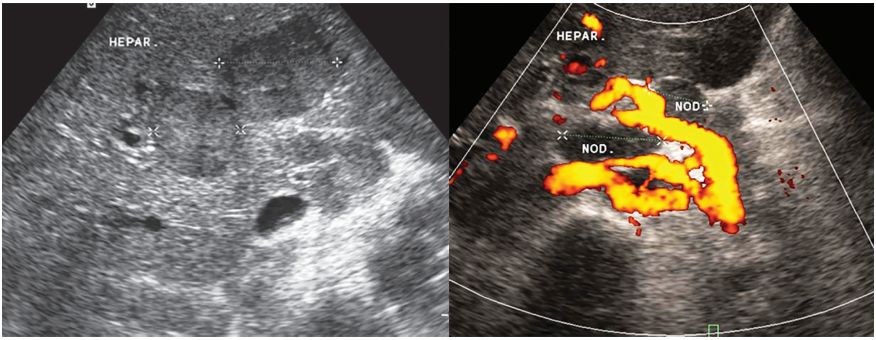


*а* *б*

**Рис. 32.** Рак почки T4N2M1: *а* — режим серой шкалы; *б* — энергетическое картирование. В правой и левой долях печени определяются округлые неоднородные изоэхогенные образования с четкими контурами диаметром до 35 мм. Визуализируются увеличенные до 15 мм лимфатические узлы ворот печени

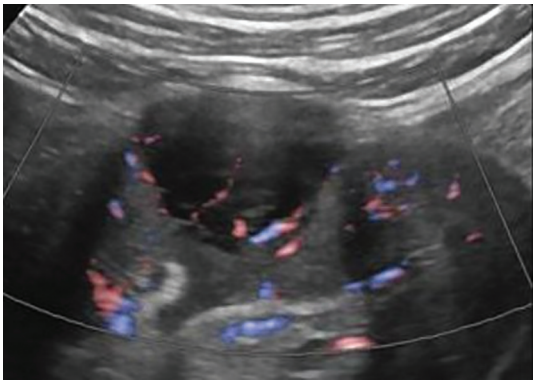

**Рис. 52.** УЗИ почки, режим ЭК, продольное сканирование. «Видимо злокачественная» киста с множественными перегородками. Босняк 3

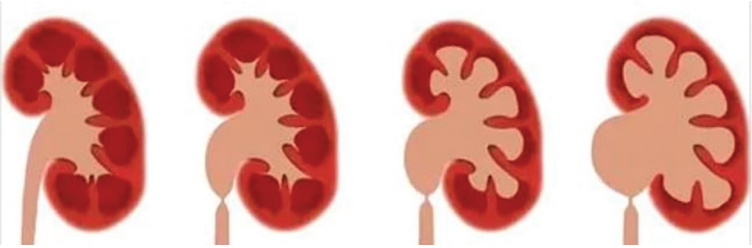

**Рис. 62.** Стадии гидронефроза. Дилатация лоханки в 1-й стадии без истончения кортикального слоя. Дилатация лоханки и чашек во 2-й стадии. Умеренная чашечно-лоханочная дилатация и истончение коркового слоя, закругление сводов и уплощение сосочков в 3-й стадии. Баллонообразная дилатация чашечно-лоханочной системы, стирание границ между лоханкой и чашками, истончение коркового слоя и атрофия почки в 4-й стадии

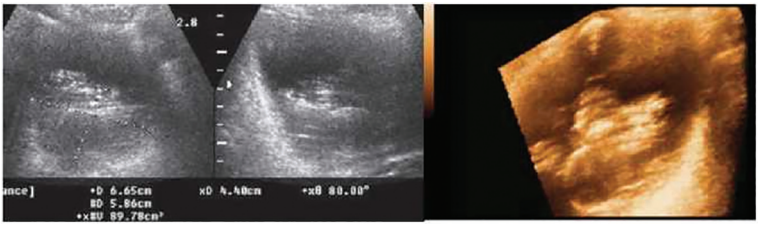


*а* *б*

**Рис. 72.** Рак мочевого пузыря: *а* — В-режим серой шкалы — по задней стенке мочевого пузыря определяется новообразование с неровным контуром; *б* — то же новообразование в объемном трехмерном изображении

*а* *б*

**Рис. 73**. Экзофитный рак мочевого пузыря. Образование в виде коралловидного полипа на широком основании (*а*); *б* — 3D в поверхностном режиме

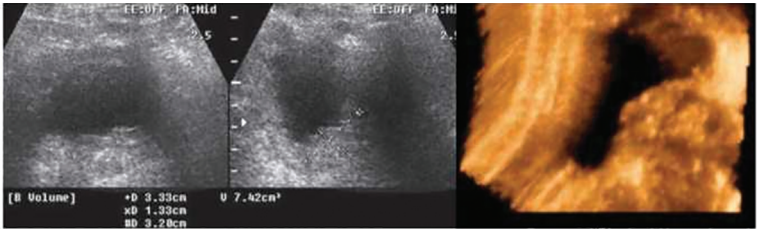


*а* *б*

**Рис.** ***74.*** Эндофитный рак мочевого пузыря с максимальной протяженностью 2,5 см (*а*); *б* — 3D-реконструкция в смешанном режиме. Опухоль мочевого пузыря, прорастающая все его стенки

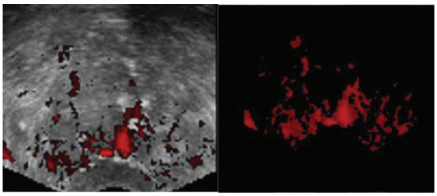

*а* *б*

**Рис. 90.** ТРУЗИ предстательной железы. Рак предстательной железы, стадия Т1: *а* — сложение режимов серой шкалы и энергетического картирования *б* — трехмерная ультразвуковая ангиография. Определяется гиперваскулярный очаг периферической зоны

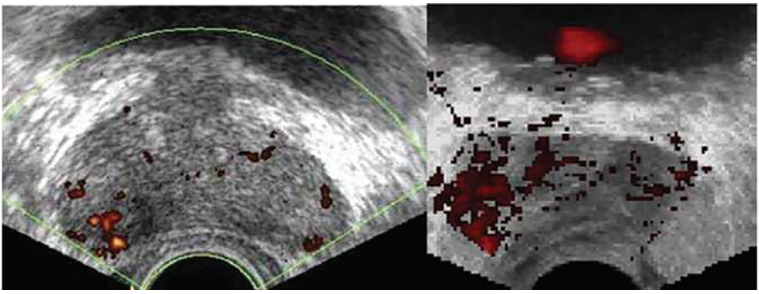

*а* *б*

**Рис. 93.** Тот же больной, что на рис. 92. ТРУЗИ: *а* — совмещение режимов серой шкалы и энергетического картирования; *б* — трехмерная реконструкция изображений. Определяется повышенная васкуляризация и асимметрия распределения сосудов с формированием патологической сосудистой сети

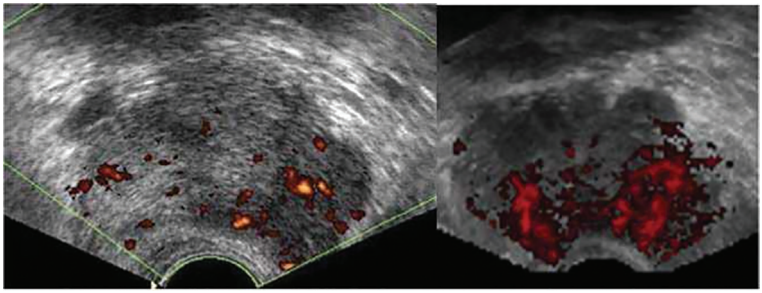

*а* *б*

**Рис. 95.** Тот же больной. ТРУЗИ: *а* — совмещение режимов серой шкалы и энергетического картирования; *б* — трехмерная реконструкция изображения. Трехмерная реконструкция демонстрирует более насыщенную сосудами картину васкуляризации патологического очага

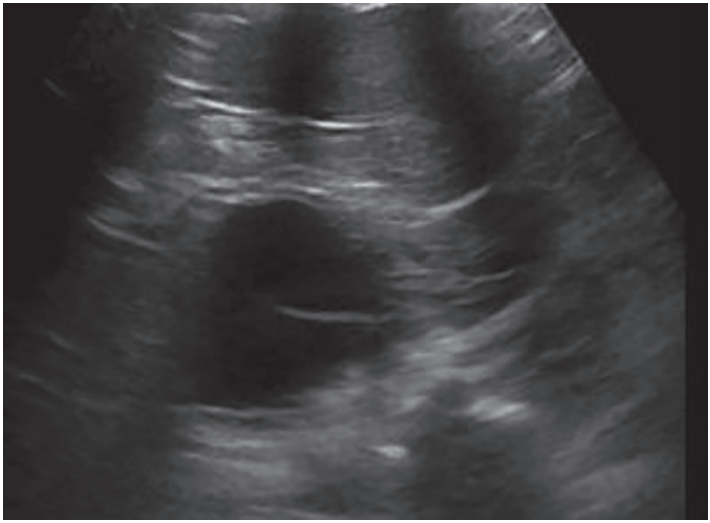

**Рис. 49.** УЗИ почки, режим серой шкалы, продольное сканирование. Простая киста с перегородкой. Босняк 2

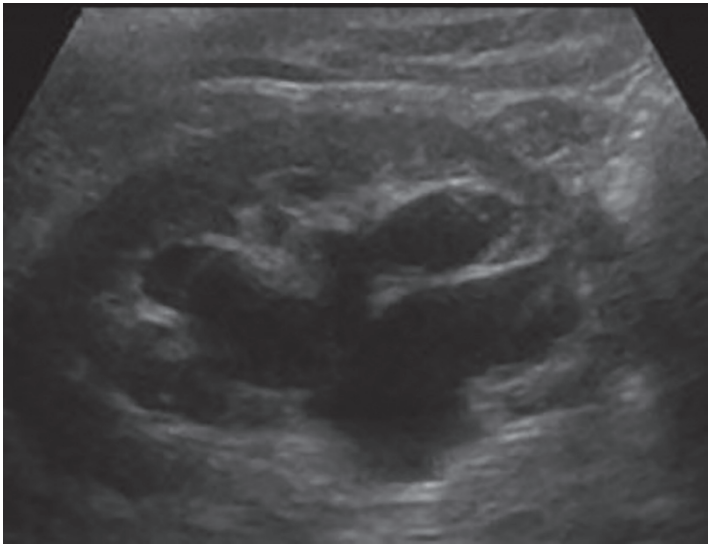

**Рис. 50.** УЗИ почки, режим серой шкалы, продольное сканирование. Парапельвикальная киста

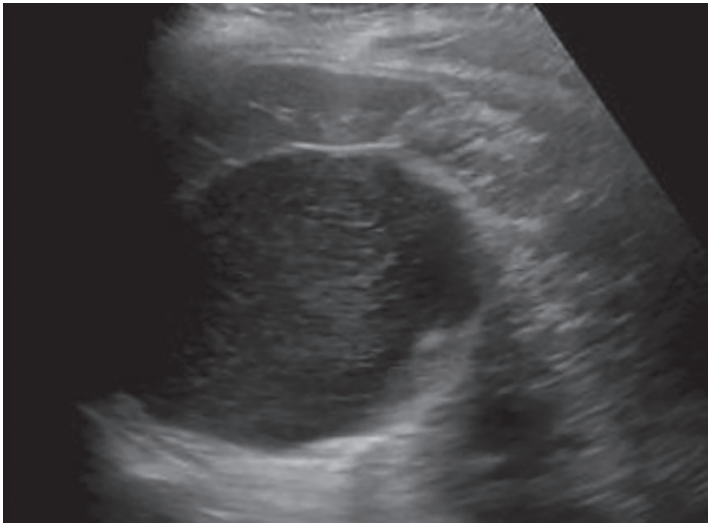

**Рис. 51.** УЗИ почки, режим серой шкалы, продольное сканирование. Простая киста с кальцификацией стенки. Босняк 2F.

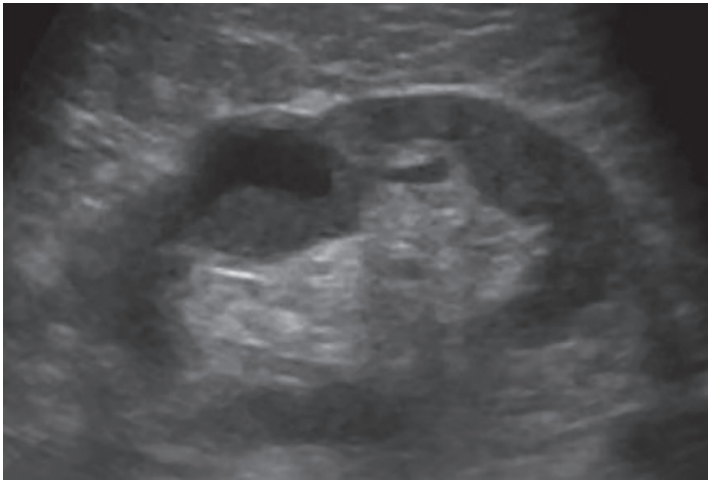

**Рис. 53.** УЗИ почки, режим серой шкалы, продольное сканирование. «Очевидно злокачественная» киста с мягкотканным компонентом внутри. Босняк 4

При КТ простая киста (тип 1 по классификации Bosniak) имеет четкие границы, тонкую стенку и низкую плотность (рис. 54, 55, *а*). Около 6% простых кист гиперденсны, что связано с кровоизлиянием в кисту или её белковым содержимым. Контрастирования не наблюдается (меньше 10 единиц). При наличии 3 и большего числа перегородок киста называется многокамерной (рис. 55, *б*). Многокамерные кисты (с множеством перегородок) обычно относятся к доброкачественным кистозным нефромам, но поскольку трудно отличимые от многокамерного почечноклеточного рака подлежат хирургическому лечению. Кисты типа 2 имеют плотность 60–90 HUдо контрастирования и не усиливаются при контрастировании. Усиление на 10–15 HU делает ее неопределенной, относя к 3 типу, также если киста имеет толстые стенки или перегородки (см. рис. 55, *б*), содержит кальцинаты и контрастируется более 15 HU, то она рассматривается как вероятная почечно-клеточная карцинома. Такие кисты подлежат хирургическому лечению. Наличие мягкотканного компонента позволяет судить о ней как о безусловно злокачественной (рис. 56).

**Рис. 54.** КТ почки с контрастированием
реформация в корональную плоскость. Простая киста

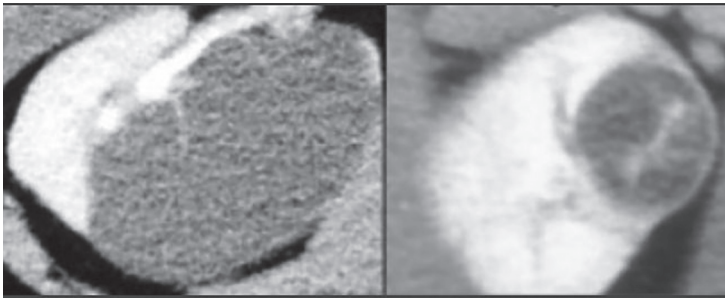

*а* *б*

**Рис. 55.** КТ почки с контрастированием:
*а* — простая киста с неконтрастирующейся перегородкой;
*б* — киста с толстой контрастирующейся перегородкой — Босняк 3

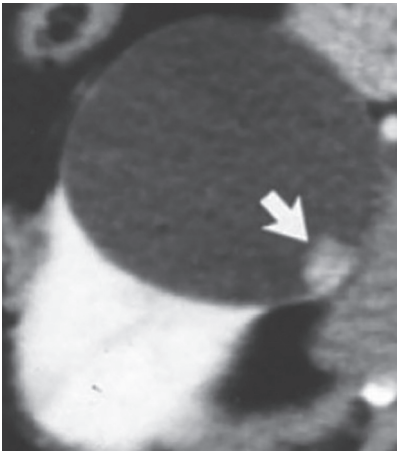

**Рис. 56.** КТ почки с контрастированием.
Киста с контрастирующимся мягкотканным компонентом (стрелка). Босняк 4

При МРТ почек простая киста имеет те же характерные признаки, что и при КТ, то есть это жидкостное образование (рис. 57, 58), сигнал на ДВИ чуть повышен без ограничения диффузии, киста не усиливается при контрастировании. Простая киста может содержать небольшую примесь крови, что видно на Т1-ВИ МРТ. На ДВИ МРТ при этом сигнал заметно повышен. Обычно оно коррелирует с повышенной плотностью при КТ, однако при УЗИ содержимое кист бы-

вает при этом чисто жидкостным и такие кисты не настораживают. Иногда рекомендуют прибегать к методу субракции неконтрастированного изображения из постконтрастного, простая киста, в отличие от злокачественной, остается темной.

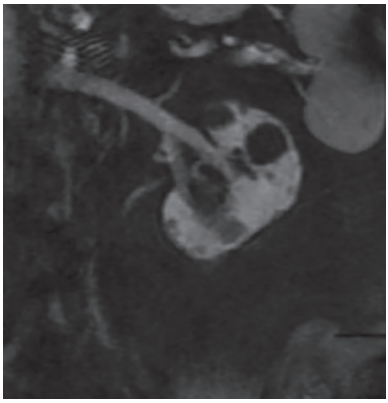

**Рис. 57.** МРТ почки. Корональная Т1-ВИ с подавлением жира. Простая киста

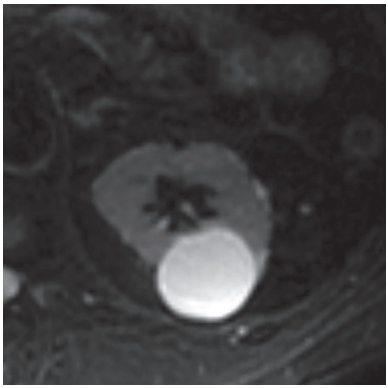

**Рис. 58.** МРТ почки, аксиальная Т2-ВИ с подавлением жира. Простая киста

# ГЛАВА 2. ОСТРАЯ ОБСТРУКТИВНАЯ УРОПАТИЯ И ГИДРОНЕФРОЗ

Острая обструктивная уропатия — одно- или двустороннее нарушение оттока мочи. Согласно МКБ-10 гидронефроз относится к обструктивным уропатиям и рефлюкс-уропатиям (№13) с дальнейшим уточнением этиологии гидронефроза. При вовлечении мочеточника используется понятие «гидроуретронефроз».

Причиной могут быть:

- на уровне мочеточников — переходно-клеточный рак, камень, уретероцеле, ретрокавальная уретра;
- на уровне мочевого пузыря — переходно-клеточный рак;
- на уровне мочеиспускательного канала — задние клапаны, атрезия, карцинома, сдавление гиперпластичной предстательной железой.

Некоторые виды камней видны уже на обзорных рентгенограммах (рис. 59), особенно учитывая, что 90% камней содержат кальций. Экскреторная урография достаточно точно показывает уровень обструкции. При обструкции почки наблюдается задержка накопления контраста, причем чашечно-лоханочная система может не накапливать контраст часами, в зависимости от степени обструкции. Проксимальнее уровня обструкции наблюдается дилатация мочевой системы — гидронефроз и гидроуретер. Современный подход к диагностике обструктивной уропатии обязательно предполагает выполнение неконтрастной КТ (рис. 60). Чувствительность и специфичность КТ приближаются к 100%, особенно в выявлении камней. КТ также может сочетаться с внутривенной урографией, что лучше показывает

уровень обструкции и рентгенонеконтрастные конкременты. Вокруг уретры может развиться отек в виде повышенной плотности и вокруг камня может появиться «хало» из колец различной плотности.

УЗИ не показало достаточной точности в диагностики в диагностике конкрементов и гидронефроза в первые 36 часов.

МР-урография (рис. 61) показана беременным, чтобы избежать облучения.

**Рис. 59.** Внутривенная урография. Уретероцеле и камень в левом мочеточнике

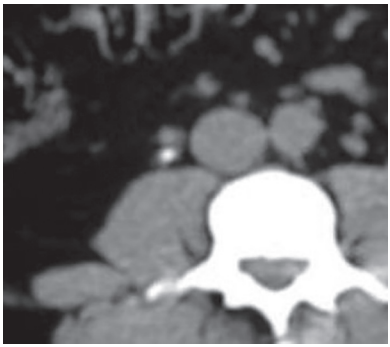

**Рис. 60.** КТ. Камень в правом мочеточнике

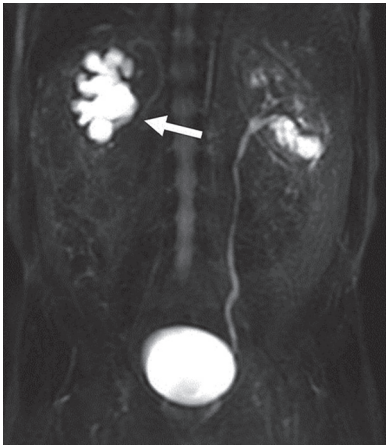

**Рис. 61.** МР-урография. Обструкция мочеточника и гидронефроз (стрелка)

Дифференцировать гидронефроз при МРТ почек необходимо с расширением почечного синуса и внепочечной лоханкой.

Гидронефроз делится на 4 стадии (рис. 62, см. цв. вклейку) в зависимости от степени расширения чашечно-лоханочной системы, истончения коркового слоя и атрофии почки (в 4 стадии).

Стадирование гидронефроза может осуществляться любым лучевым методом — УЗИ (рис. 63), КТ (рис. 64) и МРТ (рис. 65).

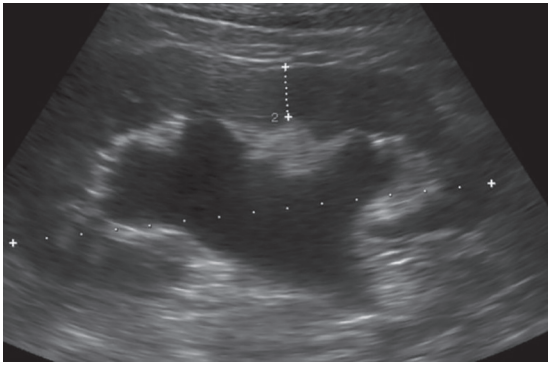

**Рис. 63.** УЗИ почки, режим серой шкалы, продольное сканирование. Гидронефроз в связи с обструкцией мочеточника камнем. Расширена-чашечно-лоханочная система правой почки

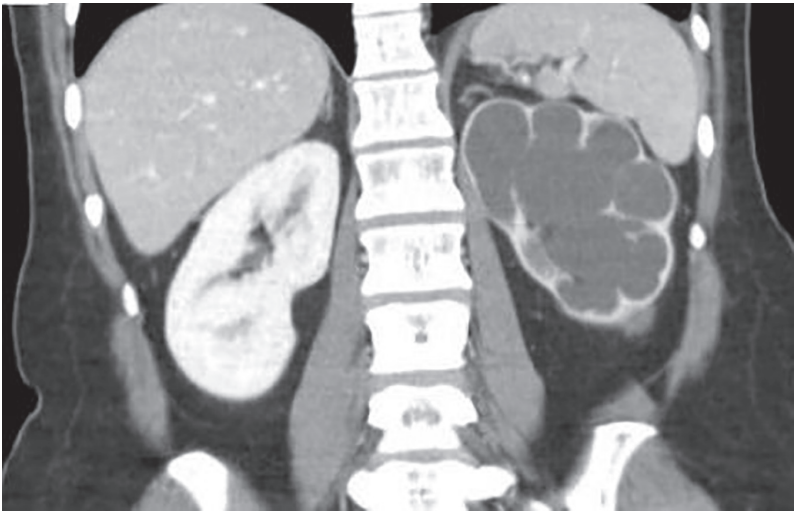

**Рис. 64.** КТ почек с контрастированием, паренхимальная фаза корональная реформация. Гидронефроз. Резко расширена-чашечно-лоханочная система левой почки

Особенностью МРТ почек является то, что метод дает наилучшее кортикомедуллярное различие, соответственно, точно определяя толщину кортикального слоя (рис. 65). В последнее время появились публикации по альтернативной замене стандартной рентгеноконтрастной цистоурографии на МР-урографию (рис. 66), причем не только без контрастирования (что уже используется), но и с контрастированием. При этом метод МРТ-урографии может быть прямым и непрямым. При непрямой МРТ-урографии исследование проводят с глубоко Т2-ВИ, после того как пациент выпьет воды до чувства заполнения мочевого пузыря. В динамическом варианте МРТ-урографии изображение получают во время мочеиспускание с частотой 2–3 с на изображение.

Особое место в урологии занимает гидронефроз при беременности, гидронефроз плода и гидронефроз новорожденных.

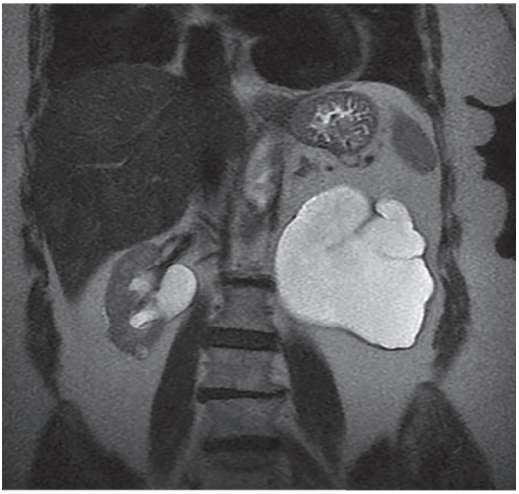

**Рис. 65.** МРТ почек. Корональная Т2-ВИ. Двусторонний гидронефроз

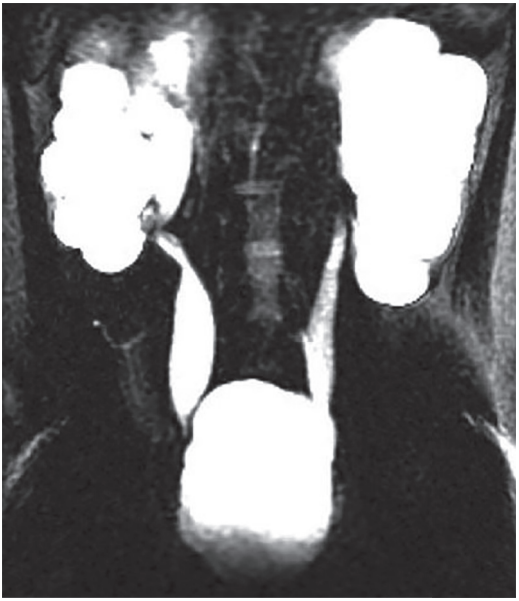

**Рис. 66.** МРТ -урография. Двусторонний гидронефроз

# ГЛАВА 3. ПАТОЛОГИЯ МОЧЕВОГО ПУЗЫРЯ, УРЕТРЫ И ПОЛОВОГО ЧЛЕНА

Мочевой пузырь представляет собой дистальную (дальнюю) часть мочевого пути, расположен в малом тазу, вне брюшины. Мочевой пузырь имеет треугольную форму с основанием сзади и верхушкой спереди, внизу которой расположена шейка. По мере заполнения мочой пузырь приобретает овоидную форму, верх его обращен к брюшной полости. Спереди от мочевого пузыря находится симфиз лонных костей, а сзади у мужчин прямая кишка, а у женщин матка, ее шейка и влагалище.

## 3.1. Острый цистит

Острый цистит представляет собой распространенную инфекцию. Проявляется дизурией, ощущением переполнения мочевого пузыря, ощущением напряжения внизу живота, гематурией, иногда, лихорадкой. Диагноз ставится на основании анализа мочи, в котором присутствует лейкоцитоз, может быть микрогематурия и небольшая протеинурия. Клинические проявления характерны для интерстициального цистита. В дополнение к анализу мочи применяют цистоскопию и УЗИ для исключения его обструкции и камней.

При УЗИ обычно видно утолщение стенки пузыря, может быть неодинаковая ее толщина и, редко, язвы и кисты (рис. 67). Полипоидная форма хорошо видна не только при УЗИ (рис. 68), но и при цистографии или внутривенной урографии. Нередко встречающийся дивертикулит МКБ-10 относит к аномалиям развития (рис. 69).

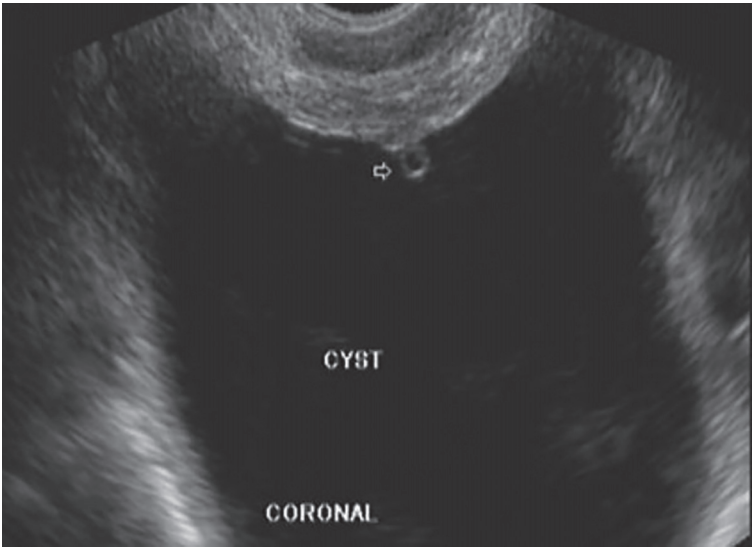


**Рис. 67.** ТРУЗИ. Цистит с субмукозными кистами (стрелка)

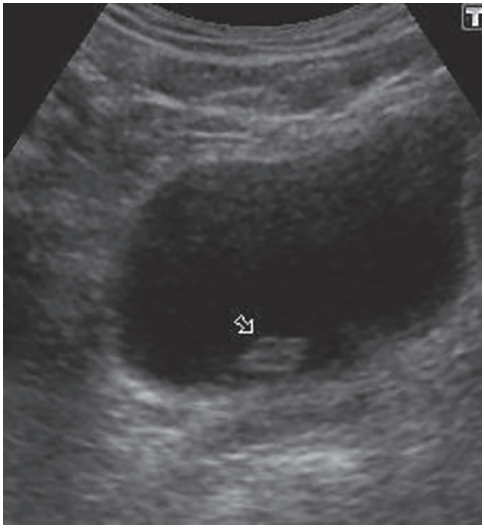

**Рис. 67.** ТВУЗИ. Цистит с полипом (стрелка)

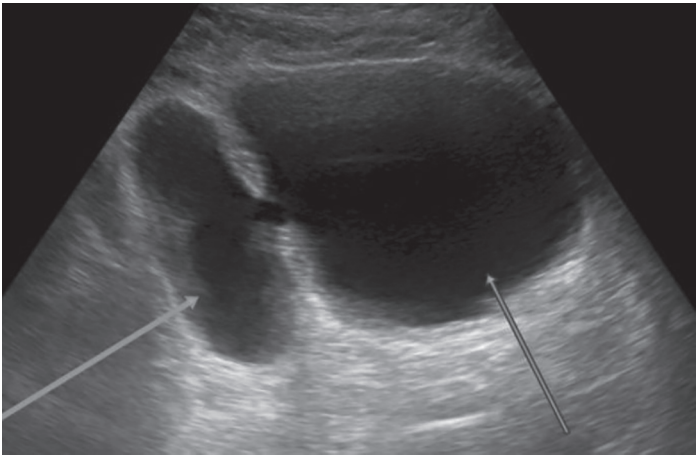

**Рис. 68.** УЗИ почки, режим серой шкалы, продольное сканирование. Дивертикеул (белая стрелка {???АВТ.} справа) мочевого пузыря (серая стрелка {???АВТ.}слева)

КТ показана при дивертикулите, мочекаменной болезни и подозрении на паравезикальный абсцесс и эмфизематозный цистит (рис. 69).

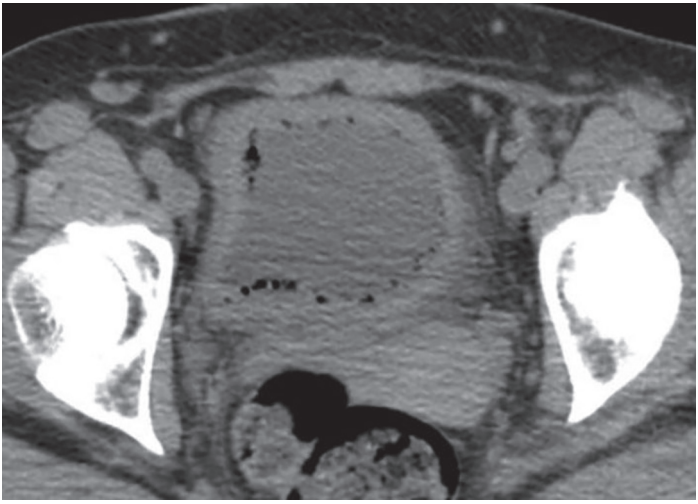

**Рис. 69.** КТ. Эмфизематозный цистит

МРТ применяется при подозрении на абсцесс или геморрагический цистит, так как из всех методов лучше всех демонстрирует кровь.

Воспалительная псевдоопухоль, так же как и истинная опухоль, проявляется гематурией и локальными болями При МРТ малого таза в мочевом пузыре выявляется одиночное экзофитное или полипоидное образование, нередко с изъязвлением. Поскольку образование часто имеет некротический центр, при МРТ с контрастированием усиление наблюдается по кольцевому типу.

Туберкулезное поражение мочевого пузыря встречается очень редко. При МРТ наблюдаются утолщение и неровность его стенок. Кроме того, встречается кальцификация стенок, видимая при КТ.

Дифференциальная диагностика при утолщении стенок мочевого пузыря (больше 3 мм в наполненном состоянии и больше 5 мм — в частично заполненном) очень важна для исключения опухолевых процессов. Диффузно утолщенная стенка мочевого пузыря при МРТ наблюдается при циститах (рис. 70), нарушении оттока из него, нейрогенном мочевом пузыре. Локальное утолщение стенки при МРТ может наблюдаться:

- при различных опухолях;
- полипоидной форме (рис. 71);
- кровяном сгустке, прилипшем к стенке;
- воспалительной псевдоопухоли;
- малакоплакии.

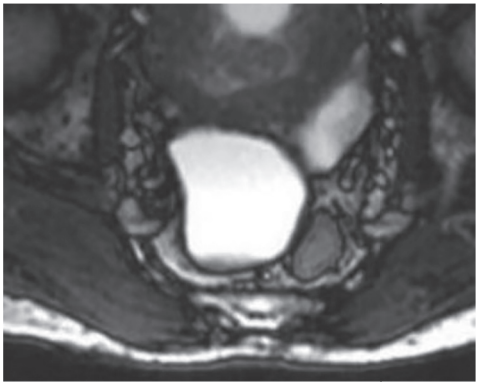

**Рис. 70.** МРТ малого таза. Аксиальная Т2-ВИ.
Цистит с диффузно утолщенными стенками мочевого пузыря

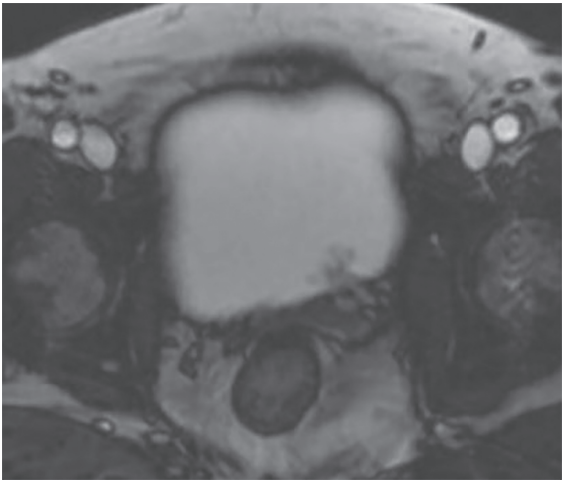

**Рис. 71.** МРТ малого таза. Аксиальная Т2-ВИ.
Полипоидный цистит мочевого пузыря

Нарушение оттока из мочевого пузыря связано со сдавлением уретры (например, опухолью, либо гиперплазией предстательной железы) или его стриктурой.

Нейрогенный мочевой пузырь — это понятие, отражающее дисфункцию мочевого пузыря при заболеваниях центральной нервной системы, таких как демиелинизации, синдром конского хвоста, болезнь Паркинсона, осложнения нарушений мозгового кровообращения. При подозрении на нейрогенный мочевой пузырь необходимо проводить МРТ головного мозга.

### 3.2. Опухоли мочевого пузыря

Рак мочевого пузыря составляет 3% в структуре всех онкологических заболеваний, занимая второе место по частоте среди онкоурологической патологии. Заболеваемость раком мочевого пузыря среди мужчин в 7 раз выше, чем среди женщин. Летальный исход, связанный с прогрессированием заболевания, отмечается у 20–25% пациентов. В то же время неправильное установление стадии заболевания на дооперационном этапе отмечается в 30–50% случаев.

90% раков мочевого пузыря относятся к переходноклеточным карциномам, и меньше 10% — к аденокарциномам.

Клинически опухоли проявляются гематурией (кровью в моче). При прорастании опухолью области уретры может наблюдаться гидронефроз.

70–80% опухолей поверхностные, главным образом, папиллярные, 20–30% — инвазивные.

Несмотря на существенные успехи в развитии методов диагностики, выявление новообразований мочевого пузыря на ранних стадиях представляет определенные трудности. Диагностика рака мочевого пузыря часто оказывается неоправданно затянутой на уровне первичного звена оказания медицинской помощи, что определяется недостаточностью внедрения современных дифференциально-диагностических алгоритмов.

Ведущее клиническое проявление заболевания — гематурия, наблюдаемая практически у всех больных, а также различные виды дизурических явлений, отмечающиеся более чем у 80% больных. Обследование включает применение клинических и лабораторных анализов, цитологического, эндоскопического и лучевых методов диагностики. Всем больным выполняли клинический анализ крови и мочи, биохимический анализ крови, анализ мочи по

Нечипоренко, посев мочи, цитологическое исследование мочевого осадка.

Основным методом диагностики является цистоскопия, дополненная биопсией на всю толщину опухоли.

В предоперационном обследовании больного основным вопросом является оценка степени инвазии. Диагностика рака мочевого пузыря осуществляется с помощью цистоскопии, методов лучевой диагностики и верифицируется при трансуретральной биопсии опухоли. Противопоказанием к выполнению эндоскопического исследования является расположение опухоли в шейке мочевого пузыря и уретре, при ее сужении и высокий риск кровотечения из опухоли.

**Стадирование опухолей мочевого пузыря по системе TNM (2016)**

**T**

Tx — первичная опухоль не может быть оценена.

T0 — нет признаков первичной опухоли.

Ta — неинвазивная папиллярная карцинома.

Tis — опухоль in situ или «плоская опухоль».

T1 — опухоль прорастает субэпителиальную соединительную ткань

T2 — опухоль прорастает собственный мышечный слой.

pT2a — опухоль прорастает поверхностный мышечный слой (внутреннюю половину).

pT2b — опухоль прорастает глубокий мышечный слой (наружную половину).

T3 — опухоль внедряется в перивезикальные ткани.

pT3a — микроскопически.

pT3b — макроскопически (экстравезикальная опухоль).

T4 — опухоль прорастает предстательную железу, семенные пузырьки, матку, влагалище, стенку таза, брюшную стенку.

T4a — опухоль прорастает предстательную железу, матку, влагалище.

T4b — опухоль прорастает стенку таза, брюшную стенку.

**N — региональные лимфатические узлы первичного и вторичного дренажа**. Все остальные лимфатические узлы выше бифуркации аорты расцениваются как отдаленные.

Nx — лимфатические узлы не могут быть оценены.

N0 — нет метастазов в лимфатические узлы.

N1 — единичные метастазы в региональные лимфатические узлы малого таза (гипогастральные, запирательные, наружные подвздошные или пресакральные).

N2 — множественные метастазы в региональные лимфатические узлы малого таза (гипогастральные, запирательные, наружные подвздошные или пресакральные).

N3 — метастазы в общие подвздошные лимфатические узлы.

**M — отдаленные метастазы**

M0 — нет отдаленных метастазов.

M1 — есть отдаленные метастазы.

Ультразвуковой метод диагностики широко применяется при обследовании больных с подозрением на рак мочевого пузыря. При УЗИ можно визуализировать опухоли мочевого пузыря, дифференцировать их от неопухолевых образований, определять глубину инвазии злокачественной опухоли в стенку мочевого пузыря и проводить оценку эффективности специфической противоопухолевой терапии.

В литературе подробно описаны эхографические признаки новообразований мочевого пузыря, приведены показатели информативности ультразвукового исследования для выявления опухолей при надлобковом, трансректальном и внутрипузырном доступах. Возможности УЗИ значительно возросли в последние годы, что связано с улучшением разрешающей способности ультразвуковой аппаратуры. Новым направлением визуализации в лучевой диагностике является трехмерная реконструкция томографических срезов органов, их частей или выявленного новообразования. Применение трехмерной реконструкции обеспечивает объективное и наглядное воспроизведение отдельных анатомических областей, а выделение срезов произвольной толщины и направленности позволяет детально оценить внутреннюю структуру новообразований.

При раке мочевого пузыря применяют радикальную цистэктомию и трансуретральную резекцию, а также лучевую и химиотерапию, как в составе комбинированного лечения перед и/или после хирургических вмешательств, так и в качестве самостоятельного комплексного лечения. Успех хирургического пособия при раке мочевого пузыря во многом зависит от соответствия способа оперативного лечения стадии заболевания, определенной на дооперационном этапе. С другой стороны, при проведении специфической противоопухолевой терапии у больных с установленным диагнозом необходима объективная оценка ее эффективности. Для этого наиболее приемлемо УЗИ, которое позволяет характеризовать морфологические изменения, происходящие в опухоли, мочевом пузыре и окружающих тканях, что существенным образом влияет на тактику проводимого лечения.

Комплексное УЗИ включает исследование органов брюшной полости, почек и органов малого таза, а также забрюшинных, подвздошных и паховых лимфатических узлов. Методика ультразвукового исследования исследование мочевого пузыря включает сканирование из трансабдоминального надлобкового доступа с использованием конвексного датчика 3,5–5,0 МГц. На первом этапе оценивают состояние органов брюшной полости, почек, мочевого пузыря и парааортальных лимфатических узлов. Определяют степень эхогенности и однородность структуры почки и выявленного новообразования, в трех взаимно перпендикулярных проекциях производят измерение их размеров и высчитывают объемы. Исследование дополняют допплерометрией

почечных сосудов, ЦДК, ЭК и трехмерной реконструкцией полученных изображений. Затем исследование ведут из трансректального доступа внутриполостным датчиком с частотой 7,5 МГц. Трехмерную реконструкцию изображения осуществляют путем составления двухмерных эхотомограмм по третьей координате. Реконструкции подлежат эхотомографические срезы, полученные в процессе сканирования мочевого пузыря в течение установленного интервала времени. Сканирование проводят с перемещением ультразвукового датчика в одном направлении, с одинаковой скоростью, не изменяя угол наклона датчика. Поскольку перемещение датчика осуществляется вручную, допускается наличие погрешностей в пропорциях в объемном изображении, что затрудняет измерения. На время сканирования обследуемого просят задержать дыхание и не двигаться. На получение одного объемного изображения затрачивается не более 15 секунд. Реконструкцию и изучение объемных эхограмм выполняют в программе 3D. Объемный блок изучают, моделируя различные проекции мочевого пузыря путем перемещения изображения в плоскостях и ротации его вокруг трех перпендикулярных осей. Современные аппараты позволяют визуализировать конечные изображения в различных режимах без присутствия больного. Заключение о наличии новообразований, их характере, а также степени распространения опухолей внутри полости и инфильтрации стенки мочевого пузыря дают на основании изучения ультразвуковых изображений на всех этапах реконструкции.

Патогномоничные УЗИ симптомы новообразования мочевого пузыря в режиме В-сканирования можно считать: наличие очагового изоэхогенного патологического образования характеризующегося экзофитным (рис. 72, 73, см. цв. вклейку) или эндофитным ростом (рис. 74, см. цв. вклейку).

Применение трехмерной реконструкции изображения при ультразвуковом исследовании больных раком мочевого пузыря вносит дополнительную диагностическую информацию к данным двухмерного сканирования, что способствует уточнению степени распространения опухолевого поражения у 25% обследованных. У больных с поражением шейки мочевого пузыря новообразования обнаружены только при трансректальном ультразвуковом исследовании, которое было более информативно для выявления опухолей нижней и передней стенки мочевого пузыря.

Анализ результатов ультразвукового исследования с трехмерной реконструкцией в сопоставлении с данными компьютерной или магнитно-резонансной томографии и данными хирургического вмешательства подтверждает высокую точность метода в оценке местного иди экстравезикального распространения опухоли.

КТ при раке мочевого пузыря имеет свыше 90% чувствительности и специфичности при наличии гематурии. Тем не менее КТ нельзя рассматривать как замену диагностической цистоскопии. Наиболее трудными для КТ-диагностики являются плоские раки, опухоли, прилежащие к предстательной железе, особенно при ее доброкачественной гипертрофии. Наиболее целесообразна КТ в стадии T3b и T4, где она отчетливо показывает прорастание стенки мочевого пузыря (рис. 75).

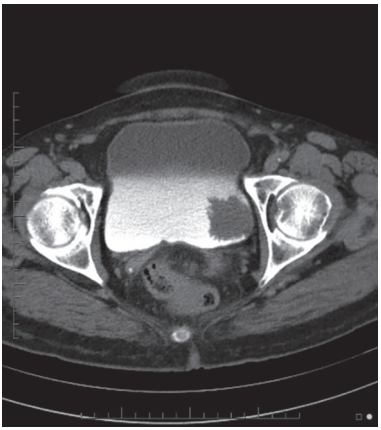

**Рис. 75.** КТ, экскреторная фаза.
Переходноклеточный рак мочевого пузыря, стадия T3

До МРТ мочевого пузыря пациент должен выпить примерно 2 л воды. Чтобы избежать артефактов от перистальтики кишечника желательно поменять направление фазы и частоты. На аппаратах 3,0 Т становятся заметны артефакты химического сдвига, что требует расширения частотного спектра. Для получения информативного изображения толщина срезов не должны превышать 3 мм, а пространственное разрешение максимально возможным для данного аппарата. Кроме стандартных Т2-ВИ, применяют последовательность типа

FIESTA (рис. 76) и динамическое контрастирование (рис. 77). МРТ немного информативнее КТ на ранних стадиях, однако, как и при КТ, при МРТ дифференциальная диагностика опухолей и неопухолевых гиперпластических процессов мочевого пузыря очень затруднена. В определенной степени помогает использование МРТ типа ДВИ (сигнал повышен) и ИКД (снижен) (рис. 78), однако взятие биопсийного материала значительно надежнее.

**Рис. 76.** МРТ, Т2-ВИ типа FIESTA. Папиллярный уротелиальный рак мочевого пузыря стадия Т2а (стрелка)

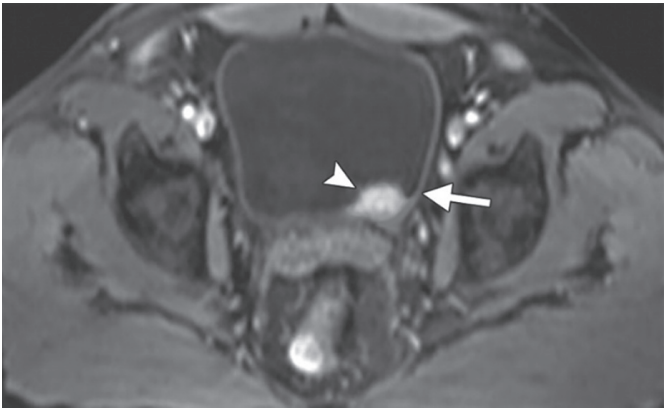

**Рис. 77.** МРТ, динамическое контрастирование на 20 с. Уротелиальный рак Т1 (головка стрелки), прорастание стенки пузыря нет (стрелка)

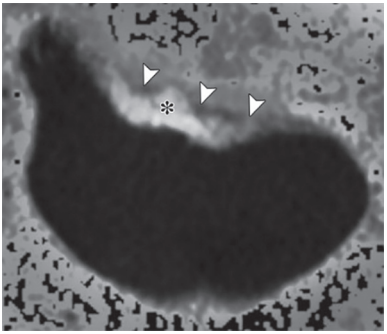

**Рис. 78.** МРТ типа ИКД. Уротелиальный рак Т1 (звездочка) без прорастания стенки (головки стрелок)

### 3.3. Нейрогенный мочевой пузырь

Нейрогенный мочевой пузырь — это общий термин, под которым понимают его дисфункцию любой этиологии. В более узком смысле подразумевают неврологическое нарушение функции сфинктера. Чаще всего поражение имеется на уровне ствола мозга, спинного мозга, реже — на уровне периферических симпатически, парасимпатических или соматических нервов. Типичные причины: рассеянный склероз, инсульт, синдром конского хвоста, болезнь Паркинсона. Нейрогенный мочевой пузырь бывает по чувствительному, двигательному (парез), автономному и рефлекторному типам.

При любом методе лучевой диагностике видна атония мочевого пузыря (рис. 79).

**Рис. 79.** МРТ малого таза. Корональная Т2-ВИ. Нейрогенный мочевой пузырь.

## 3.4. Дисфункция тазового дна

Нарушение функции мышц тазового дна обычно наблюдается у женщин старше 50 лет. Слабость мышц, тазовой фасции и связок приводит к пролапсу органов, тазовым нарушениям и болевому синдрому.

Анатомически тазовое дно делится на три отдела: передний, содержащий мочевой пузырь и уретру, средний, содержащий матку, ее шейку и влагалище и задний, содержащий прямую кишку.

Тазовое дно наилучшим образом оценивается по МРТ малого таза. Выполняют Т2-ВИ сагиттальные, аксиальные и корональные МРТ. Для оценки переднего отдела мочевой пузырь должен быть умеренно наполнен. На сагиттальных МРТ малого таза в качестве относительной границы проводят лобково-копчиковую линию. Она пригодна для определения расположения органов относительно тазового дна в любом отделе. Аксиальные и корональные МРТ срезы малого таза являются дополняющими. Шейка мочевого пузыря должна в норме быть выше линии не меньше 1 см. При натуживании пузырь может опускаться до самой линии. Расположение мочевого пузыря ниже лобково-копчиковой линии на МРТ малого таза наблюдается при цистоцеле (рис. 80), а поворот уретры больше 30 градусов означает ее гипермобильность.

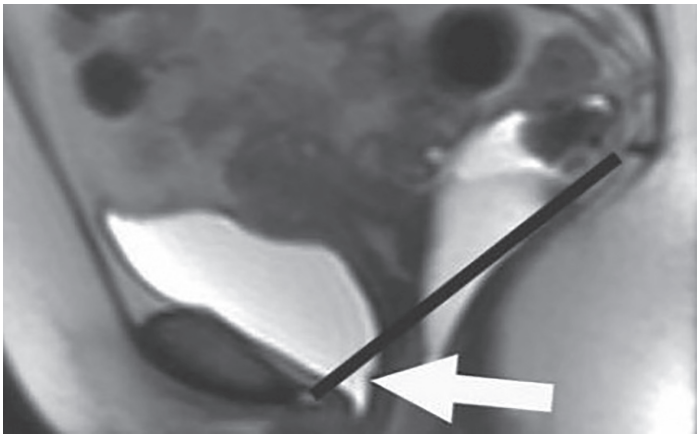

**Рис. 80.** МРТ малого таза. Т2-взвешенная сагиттальная МРТ. Лобково-копчиковая линия. Стрелкой показан опустившийся мочевой пузырь

### 3.5. Аномалии и заболевания мочеиспускательного канала

**Аномалии** эмбриогенеза наблюдаются с частотой 1 на 5–150 тыс. человек. У детей в нижней части мочеиспускательного канала могут быть остатки просвета канала, связующего его с пупком, причем может даже наблюдаться подтекание мочи через пупок. Чаще канал частично зарастает, в 50% случаев наблюдается соединение канала с мочевым пузырем с формированием дивертикула. Часто образуется киста в верхней части незаросшего канала, а в нижней может формироваться синус. Если не присоединяется инфекция, эти аномалии не имеют большого значения. Все виды аномалий эмбриогенеза хорошо видны при УЗИ (рис. 81), КТ (рис. 82) или МРТ (рис. 83).

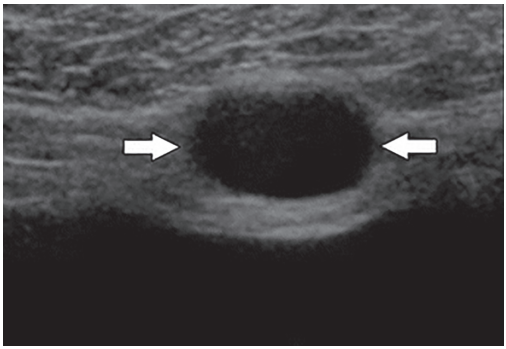

**Рис. 81.** УЗИ в серой шкале, поперечное сканирование. Киста урахуса (стрелки), ниже расположен мочевой пузырь

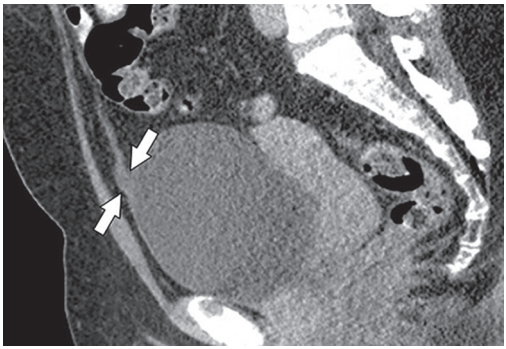

**Рис. 82.** КТ, реформация в сагиттальную плоскость. Дивертикул урахуса (стрелки)

**Рис. 83.** МРТ малого таза. Сагиттальная Т2-ВИ. Киста урахуса (стрелки)

При гиперплазии предстательной железы урахус отклоняется и загибается как «рыболовный крючок», что видно при внутривенной урографии.

**Карцинома** мочеиспускательного канала встречается редко, и 90% случаев относится к аденокарциномам. Они видны на УЗИ, КТ и МРТ как мягкотканные образования.

### 3.6. Повреждения полового члена, его опухоли и болезнь Пейрони

Перелом полового члена относится к редким неотложным состояниям, возникающим при приложении силы в состоянии его эрекции. Необходимость хирургического вмешательства определяется целостностью белочной оболочки либо повреждением уретры. УЗИ наиболее простой, но наименее точный в диагностике метод, кроме того, трудно выполним при сильном отеке и болях. МРТ точнее в определении разрыва и его протяженности.

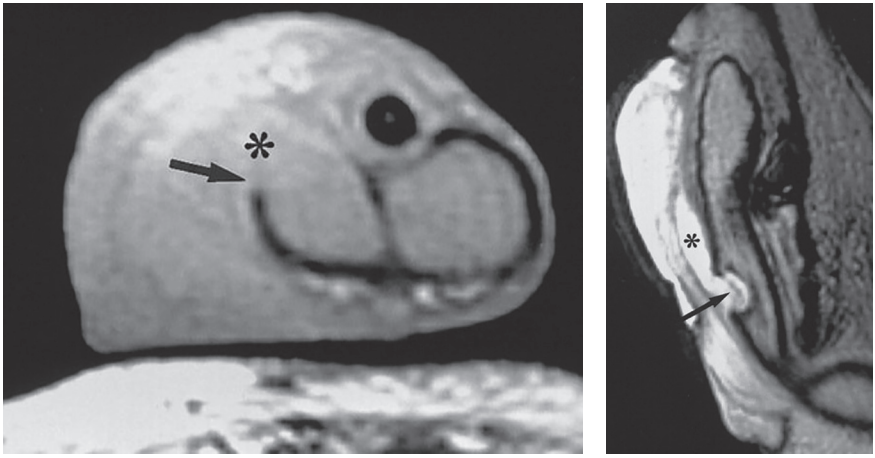

**Рис. 84.** МРТ полового члена. Аксиальная Т1-ВИ и сагиттальная Т2-ВИ. Травматический разрыв белочной оболочки (стрелка) и гематома (звездочка)

**Рак полового члена** встречается редко, около 0,6–0,7 на 100 тыс., или 0,4–0,6% злокачественных опухолей в целом. По гистологическому типу он относится к метастазирующим плоскоклеточным ракам и отличается высокой смертностью. Обычно опухоль видна внешне как незаживающее повреждение или, наоборот, папула. Следует отличать доброкачественные состояния — папулы, папилломы, аллергические реакции, от предраковых, таких как балантит и вирусная кондилома, и собственно рак. По системе TNM выделяют 4 стадии рака. Роль лучевой диагностики сводится к выявлению прорастания пещеристых тел (стадии Т2–Т4), выявлению метастазов в лимфатические узлы и отдаленных. Отсутствие метастазов в региональные лимфатические узлы служит хорошим прогностическим признаком.

**Болезнь Пейрони** — это развитие фиброзных бляшек внутри белковой оболочки, приводящее к деформации и укорочению полового члена. У примерно у 1% пациентов развивается эректильная дисфункция.

При УЗИ бляшки видны в условиях вызванной эрекции. Обычно это эхогенные, иногда с кальцификацией (рис. 85), образования по задней стенке пениса. УЗИ демонстрирует вовлечение сосудов и нервных пучков.

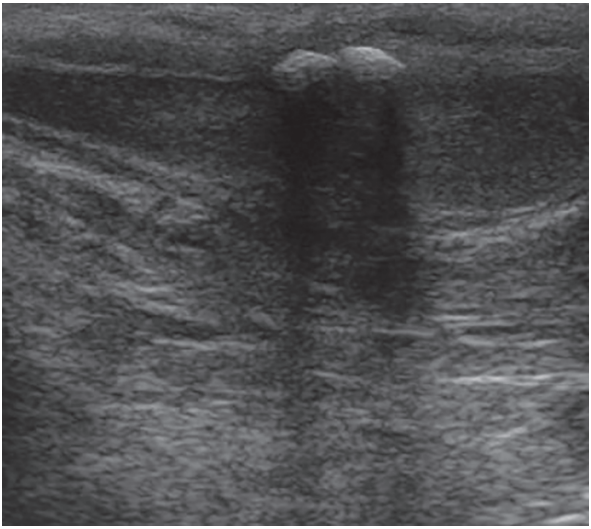

**Рис. 85.** УЗИ в серой шкале, продольное сканирование полового члена. Кальцифицировавшаяся бляшка при болезни Пейрони

# ГЛАВА 4. ПАТОЛОГИЯ ПРЕДСТАТЕЛЬНОЙ ЖЕЛЕЗЫ

## 4.1. Простатит

Простатит — это инфекционное или воспалительное заболевание предстательной железы. Национальный институт здоровья США классифицирует простатит на:

- острый бактериальный;
- хронический бактериальный;
- хронический простатит с хроническими тазовыми болями (воспалительный и невоспалительный);
- бессимптомный воспалительный простатит.

Диагноз «простатит» прежде всего клинический, однако лучевые методы играют важную роль в его подтверждении и уточнении состояния предстательной железы. Кроме того, они необходимы для дифференциальной диагностики с раком предстательной железы.

При УЗИ могут быть видны гиперэхогенные участки в периферической зоне, мелкие скопления жидкости и формирование абсцессов с увеличением кровотока по их периферии.

КТ применяется с контрастированием и дает информацию о формировании абсцесса. Железа диффузно увеличена, отечна, особенно ее периферическая зона. Абсцесс имеет кольцевидную форму, может быть однокамерным или многокамерным, отчетливо контрастируется по периферии.

МРТ малого таза демонстрирует диффузно увеличенную железу, часто с воспалительными изменениями соседних семенных пузырьков и жировой клетчатки вокруг железы. Исследования в разных плоскостях,

в том числе и с контрастированием, делают МРТ особенно точным. На Т2-ВИ МРТ железа гиперинтенсивна, на Т1-ВИ — гипоинтенсивна, в первую очередь, в периферической и переходной зонах. При контрастировании на МРТ наблюдается диффузное усиление сигнала.

### 4.2. Доброкачественная гиперплазия предстательной железы

Доброкачественная гиперплазия представляет собой увеличение предстательной железы. Этиология, вероятно, гормонально-зависимая. Встречается у мужчин старше 50 лет, причем с возрастом частота увеличивается. Темпы прогрессирования могут быть различными. Клинические проявления: чувство неполного опорожнения мочевого пузыря, ночные позывы, «вялая» струя мочи. Симптомы по шкале I-PSS делят на мягкие, умеренные и выраженные. После пальцевого обследования урологом чаще прибегают к УЗИ. Признаками гиперплазии являются:

- увеличение объема больше 30 мл (ширина×высота×длина×0,52);
- увеличение и гипоэхогенность центральной зоны (рис. 86) или ее смешанная эхогенность за счет аденом;
- кальцинаты внутри железы;
- остаточная моча после мочеиспускания.

ТРУЗИ хорошо показывает кисты, которые можно аспирационно удалить.

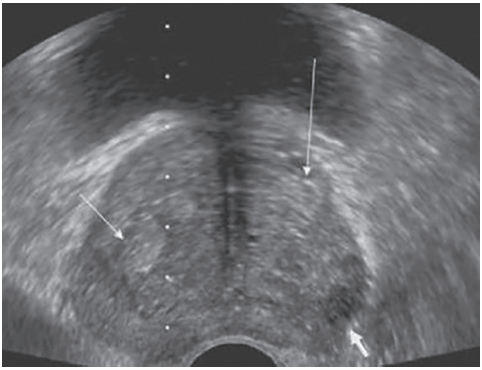

**Рис. 86.** ТРУЗИ в серой шкале, сканирование простаты. Гиперэхогенные узлы во внутренней зоне (длинные стрелки) и гипоэхогенный узел в периферической зоне (короткая стрелка)

КТ малоэффективна в диагностике гиперплазии и обычно не применяется.

Ключевой вопрос в диагностике при МРТ состоит в различии доброкачественной гиперплазии и рака предстательной железы. При МРТ видно увеличение железы за счет центральной зоны (рис. 87). Увеличение железы при МРТ может быть диффузным или узловым. Распространение на переходную зону очень осложняет дифференциальную диагностику по МРТ (рис. 88). Метод МРТ диффузии (ADC) немного повышает точность. Предлагалось также использовать динамическое контрастирование. Дополнительное значение имеет УЗИ и биопсия при трансуретральном УЗИ. Также значение простатического антигена (PSA) свыше 10 очень подозрительно на рак предстательной железы. В одной железе могут быть как узлы гиперплазии, так и опухолевые узлы.

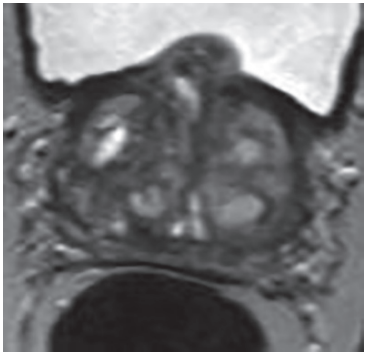

**Рис. 87.** МРТ предстательной железы. Корональное Т2-ВИ. Гиперпластичная железа приподнимает стенку мочевого пузыря

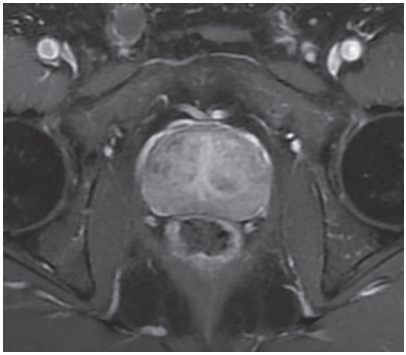

**Рис. 88.** МРТ предстательной железы. Корональная Т2-ВИ с подавлением сигнала от жира. Небольшие узлы сниженного сигнала в центральной и переходной зоне

Лечение доброкачественной гиперплазии осуществляется медикаментозными препаратами (антагонисты редуктазы, $\alpha_1$-адренергические антагонисты) или хирургическими методами — трансуретральной резекцией или абляцией.

## 4.3. Рак предстательной железы

Рак предстательной железы является одной из наиболее распространенных форм злокачественных новообразований у мужчин. В структуре онкологических заболеваний ряда стран рак предстательной железы занимает второе-третье место после рака легких и желудка. В последние годы отмечается исключительно быстрый рост заболеваемости, достигающий в среднем 3% за год. По результатам аутопсий обнаруживается значительное превалирование клинически не диагностированного рака. Очаги злокачественного перерождения предстательной железы выявляются у 15–30% мужчин старше 50 лет и у 80% мужчин в возрасте старше 80 лет. Течение заболевания при небольших по размерам опухолях практически непредсказуемо и зависит в основном от их биологической активности. Из-за отсутствия ранних симптомов злокачественные опухоли предстательной железы распознаются, как правило, на стадии генерализации процесса.

От 60 до 80% больных раком предстательной железы при первичном обращении уже имеют отдаленные метастазы. Смертность от рака предстательной железы, как и заболеваемость, связана с возрастом. Высокие показатели смертности объясняются низким качеством диагностики, особенно на ранних стадиях заболевания. Сегодня в качестве альтернативных рассматриваются три метода лечения рака предстательной железы: радикальная открытая или лапароскопическая простатэктомия, дистанционная лучевая терапия и интерстициальная лучевая брахитерапия.

Американский Объединенный Комитет по Раку (AJCC) на основе системы TNM создал следующую классификацию.

| Стадия AJCC | Группировка по стадиям | Описание стадии |
|---|---|---|
| I | cT1, N0, M0<br>группа градации 1 (баллы Gleason 6 или меньше)<br>PSA меньше 10 | Доктор может прощупать опухоль или обнаруживается при лучевой диагностике как ТРУЗИ (или найдена при трансуретральной резекции), нет лимфоузлов и метастазов |
| | **или** | |
| | cT2a, N0, M0<br>группа градации 1 (баллы Gleason 6 или меньше)<br>PSA меньше 10 | Опухоль определяется только в одной половине простаты |

| Стадия AJCC | Группировка по стадиям | Описание стадии |
|---|---|---|
| | **или** | |
| | pT2a, N0, M0<br>группа градации 1 (баллы Gleason 6 или меньше)<br>PSA меньше 10 | Опухоль удалена хирургически простаты и может еще остается только в простате |
| | **или** | |
| | cT2a, N0, M0<br>группа градации 1 (баллы Gleason 6 или меньше)<br>PSA не меньше 10, но не больше 20 | Доктор не может нащупать опухоль, но определяет ее лучевыми диагностическими методами |
| IIA | **cT2a или pT2, N0, M0**<br>группа градации 1 (баллы Gleason 6 или меньше)<br>PSA не меньше 10, но не больше 20 | Опухоль определяется при цифровой колоноскопии или лучевой диагностикой ка ТРУЗИ только в одной половине простаты. Или опухоль была хирургически удалена, но еще там остается. |
| | **или** | |
| | **cT2b или cT2c, N0, M0**<br>группа градации 1 (баллы Gleason 6 или меньше)<br>PSA не меньше 10, но не больше 20 | Опухоль определяется ректально или лучевыми методами больше, чем только в одной половине простаты |
| IIB | **cT2b or cT2c, N0, M0**<br>группа градации 1 (баллы Gleason 6 или меньше)<br>PSA меньше 20 | Опухоль определяется ректально или лучевыми методами больше, чем только в одной половине простаты |
| | T1 или T2, N0, M0<br>группа градации 2 (баллы Gleason 3+4=7)<br>PSA меньше 20 | Рак еще не вышел за пределы простаты, но может прощупываться или определяться лучевой диагностикой |
| IIC | **T1 или T2, N0, M0**<br>группа градации 3 (баллы Gleason 3+4=7 или 8)<br>PSA меньше 20 | Рак еще не вышел за пределы простаты, но может прощупываться или определяться лучевой диагностикой |
| IIIA | **T1 или T2, N0, M0**<br>группа градации от 1 до 4 (баллы Gleason 8 или меньше)<br>PSA по крайней мере 20 | Рак еще не вышел за пределы простаты, но может прощупываться или определяться лучевой диагностикой (T1 или T2) |

| Стадия AJCC | Группировка по стадиям | Описание стадии |
|---|---|---|
| IIIB | **T1 или T2, N0, M0**<br>группа градации от 1 до 4 (баллы Gleason 8 или меньше)<br>Любой PSA | Опухоль вышла за пределы простаты на семенные пузырьки (T3) или на другие ткани, как сфинктер уретры, мочевой пузырь, прямую кишку и мышца таза (T4) |
| IIIC | **Любой T, N0, M0**<br>группа градации от 5 (баллы Gleason 9 или 10)<br>Любой PSA | Опухоль может и не выходить за пределы простаты |
| IVA | **Любой T, N1, M0**<br>Любая группа градации<br>Любой PSA | Опухоль может и не выходить за пределы простаты.<br>Есть поражение региональных лимфоузлов |
| IVB | **Любой T, любой N, M1**<br>Любая группа градации<br>Любой PSA | Опухоль может и не выходить за пределы простаты.<br>Есть поражение других частей тела, таких как отдаленных лимфоузлов, костей и других органов (M1) |

До настоящего времени большинство диагностических программ базируется на сочетанном использовании трех методов: пальпации предстательной железы через прямую кишку, анализа крови на простатический специфический антиген и трансректального ультразвукового исследования с последующей морфологической верификацией. Выполнение биопсии позволяет подтвердить или исключить диагноз рак предстательной железы и установить клеточный состав опухоли. Ранняя диагностика рака предстательной железы в доклинической стадии с определением категорий T и N приобрела особую актуальность в последние годы благодаря успехам онкоурологии и появлению реальных шансов на проведение радикального хирургического лечения.

Исследования последних лет показали, что рак предстательной железы развивается и прогрессирует непрерывно. Большое внимание уделяется изучению роли ангиогенеза в его развитии и рецидивирующем течении. Плотность микрососудов, которая отражает образование новых кровеносных сосудов, значительно больше в предстательной железе, пораженной раком, чем в здоровой. Адекватное кровоснабжение является необходимым для обеспечения растущей опухоли питательными веществами. Лимфоваскулярная инвазия

наблюдается при объеме опухоли менее 0,5 см, примерно у 20% пациентов с локализованными формами рака предстательной железы, в то же время в крови методом ПЦР уже могут выявляться циркулирующие опухолевые клетки. Степень васкуляризации опухоли тесно связана с ее способностью к быстрому росту и метастазированию. Использование антител к сосудистому эндотелиальному фактору роста подавляет рост первичной опухоли и задерживает метастатическую диссеминацию.

В группу риска выделяют пациентов раком предстательной железы в стадиях T2b-T3a, имеющих высокий уровень PSA при низкой дифференцировке опухоли и наличие периневральной инвазии. Известно, что низко- и высокодифференцированные опухоли предстательной железы способны к быстрому распространению и раннему метастазированию. Необходимо отметить, что в большинстве случаев рак предстательной железы является мультифокальным и мультицентрическим процессом. Различные очаги могут находиться на разной степени дифференцировки по Gleason, поэтому существуют достаточно большие расхождения между стадией заболевания, определенной в ходе первичного обследования и установленной патоморфологически при оперативном лечении. Это связано с недостаточной чувствительностью и специфичностью применяемых тестов и используемых в широкой клинической практике лучевых методов исследования.

Опухоли предстательной железы проявляются локальным уплотнением. Однако метод пальпации достаточно субъективен и зависит от опыта врача. С трудом определяется опухолевый узел размером менее 1,5–2,0 см$^3$. Кроме того, опухоли небольшого размера, расположенные у передней поверхности предстательной железы, недоступны для пальцевого исследования.

ПСА является органоспецифическим маркером, относящимся к ткани предстательной железы и метастазам рака предстательной железы. Скрининг на основе PSA позволяет выявить рак предстательной железы у лиц с бессимптомным течением болезни. При этом изменение уровня PSA существенно опережает появление клинических симптомов. Заслуживающим интереса прогностическим критерием прогрессирования заболевания является время удвоения PSA. Однако известно, что более часто к повышению уровня PSA приводят воспалительные процессы, доброкачественная гиперплазия, а

также урологические манипуляции, травмирующие предстательную железу. Таким образом, обладая органоспецифичностью, PSA не является специфически-опухолевым маркером.

Широко распространенным и информативным методом исследования при заболеваниях предстательной железы является УЗИ (рис. 89). Рак предстательной железы в большинстве случаев локализуется в периферической зоне и визуализируется как гипоэхогенный участок с четкими контурами. Значительно реже гипоэхогенный участок может захватывать периферическую и центральную часть предстательной железы. Большое значение в определении стадии опухолевого процесса имеет трансабдоминальное УЗИ, которое позволяет определять размеры предстательной железы, прорастание опухоли в окружающие органы или метастатические изменения в региональных лимфатических узлах. В вопросах ранней диагностики заболеваний предстательной железы в настоящее время широкое распространение получил трансректальный ультразвуковой метод. Благодаря внедрению специальных полостных датчиков имеется возможность получать качественные продольные и поперечные эхотомограммы, на основании которых, помимо оценки объема железы, производят оценку состояния ее капсулы и внутренней эхоструктуры, характеризующих местное распространение рака предстательной железы. ТРУЗИ обеспечивает детальное изображение нижних отделов мочевого пузыря, стенка которого может быть деформирована за счет опухолевого процесса или доброкачественной гиперплазии. Наиболее ранними ультрасонографическими признаками злокачественного перерождения паренхимы предстательной железы являются очаговые изменения ее эхоструктуры. В большинстве случаев локализованного рака предстательной железы в начальной стадии заболевания при УЗИ в периферических зонах определяются мелкие эхонегативные участки от 0,5 до 1,5 см в диаметре, на фоне паренхимы с нормальной или повышенной акустической сопротивляемостью. Однако существует еще целая группа опухолей предстательной железы (по мнению ряда авторов, до 30%), обладающих изоэхогенными свойствами или дающих картину чередования гипоэхогенных и изоэхогенных участков различных размеров. Для злокачественной опухоли характерно отсутствие четких границ между различными по форме и размерам участками с измененной эхоструктурой и окру-

жающей их паренхимой. Методом ТРУЗИ отчетливо определяются даже небольшие по размерам опухолевые очаги в периферических зонах, которые могут обладать признаками инфильтративного роста. В случаях прогрессирования заболевания определяют прорастание рака предстательной железы в капсулу, которое характеризуется утолщением, нарушением ее целостности, нечеткостью наружного контура железы и перифокальными воспалительными изменениями.

При отсутствии изменений акустической сопротивляемости ультрасонографическими критериями рака предстательной железы могут служить увеличение одной из долей, деформация органа и патологические изменения семенных пузырьков, прежде всего связанные с их асимметрией. При обструктивных процессах определяется увеличение размеров одного из пузырьков с понижением его эхогенности, иногда в сочетании с кистозными изменениями.

Важным диагностическим критерием, определяющим тактику лечения является наличие целостности капсулы предстательной железы на всем протяжении, что позволяет определять стадию заболевания как не более чем T2. Нарушение целостности капсулы характерно для стадии T3a, а прорастание опухоли в семенные пузырьки — T3b. И трансабдоминальное, и трансректальное УЗИ обладает малой чувствительностью в выявлении опухолей передней поверхности предстательной железы, так как паренхима центральной и транзиторных зон в норме обладает пониженной акустической сопротивляемостью. В связи с этим даже наиболее часто встречающиеся гипоэхогенные канцероматозные очаги на их фоне могут не визуализироваться. Необходимо иметь в виду, что наличие гипоэхогенных зон паренхимы предстательной железы не является строго специфичным для рака. Аналогичные по характеру участки могут быть обнаружены при остром простатите и доброкачественной гиперплазии. Во всех случаях гипоэхогенные очаги, расположенные в периферической зоне, необходимо дифференцировать с простатитом, а в переходной зоне — с узлами доброкачественной гиперплазии предстательной железы. Эхографическая картина при простатите весьма разнообразна и обусловлена тем, что в ПЖ могут одновременно наблюдаться различные патоморфологические процессы от застойных и воспалительных до рубцово-склеротических. При диффузной форме доброкачественной гиперплазии предстательная железа приобретает шаровидную форму и состоит из двух различных по

эхогенности и эхоструктуре зон: увеличенной переходной и оттесненной периферической, разделенных узкой гиперэхогенной полоской — «хирургической капсулой». В этих случаях при УЗ-ангиографии сохраняется симметричность распределения сосудов. При значительной гипертрофии центральной зоны и сдавлении периферической степень васкуляризации предстательной железы снижается.

При анализе результатов ТРУЗИ, выполненного в режиме серой шкалы, в редких случаях существует возможность дифференциальной диагностики злокачественных и доброкачественных фокальных изменений. У ряда пациентов, используя стандартные методики ТРУЗИ, не представляется возможным четко установить границу между нормальной и опухолевой тканью. В случаях значительного местного распространения рака предстательной железы при ТРУЗИ достаточно просто определяется прорастание опухолью стенки мочевого пузыря и значительно сложнее — прорастание в семенные пузырьки.

Дифференциальную диагностику гипоэхогенных участков в железе позволяют проводить различия васкуляризации при простатите и раке. Кровоснабжение предстательной железы в норме осуществляется за счет парной простатической артерии, которые проходят в парапростатической клетчатке над передней фиброзно-мышечной зоной. От простатической артерии к центральной части железы отходят уретральные артерии, а к периферической части железы — капсулярные. Капсулярные сосуды радиально распределяются в периферической зоне железы, имеют прямолинейный веерообразный ход. Уретральные сосуды проникают под углом 90° в области основания предстательной железы и следуют вдоль простатической части уретры до уровня семенного бугорка. Уретральные артерии проникают в паренхиму в области шейки мочевого пузыря и идут в периуретральной зоне вдоль простатической уретры. На поперечных срезах капсулярные артерии перпендикулярны уретральным, располагаются в периферической части железы, начинаются в области латерального края и направлены симметрично к центру навстречу друг другу.

Новые УЗ-технологии могут обеспечивать панорамные изображения сосудов. Наиболее перспективной методикой визуализации всей сосудистой системы предстательной железы является трехмерная УЗ-ангиография. Степень васкуляризации опухоли может быть различной от гиповаскулярной до гиперваскулярной. Как правило,

хронический простатит характеризуется снижением васкуляризации. Трехмерная реконструкция в режиме энергетического картирования позволяет оценить как капсулярные, так и уретральные сосуды предстательной железы в целом, выявлять зоны асимметрии сосудистого рисунка и степень васкуляризации патологического очага. На поперечных сканах в режиме энергетического картирования правая и левая простатические артерии определяются как яркие округлые пятна в верхнебоковых отделах предстательной железы.

Оптимально комплексное УЗИ с использованием трансабдоминального и трансректального доступов. В двухмерном режиме серой шкалы определяют размеры и объем железы, оценивают ее структуру, состояние капсулы и семенных пузырьков. В процессе последующей трехмерной реконструкции изображения получают томографические срезы, позволяющие наилучшим образом оценить анатомические детали внутренней структуры предстательной железы. В целях улучшения качества изображения можно использовать различные алгоритмы обработки информации в соответствующих режимах. Для оценки васкуляризации и характера изменения сосудистого рисунка при ТРУЗИ показана методики УЗ-ангиографии (рис. 90, см. цв. вклейку): энергетическое картирование, импульсная допплерография, при которой оцениваются характеристики спектра и определяются максимальная систолическая скорость (МСС, см/с) и индекс резистентности (ИР), и трехмерная реконструкция сосудов. В норме показатели гемодинамики в капсулярных и уретральных артериях неизмененной предстательной железы: МСС составляет 7,2–14,3 см/с и 8,3–15,4 см/с соответственно, ИР — 0,58–0,64.

В дифференциально-диагностическом плане наиболее часто приходится дифференцировать острый и хронический простатит, доброкачественную гиперплазию и карциному предстательной железы с пониженной васкуляризацией. Наибольшие трудности возникают при наличии гипоэхогенных участков предстательной железы у больных в возрасте старше 50 лет с умеренно повышенным уровнем PSA.

У больных раком предстательной железы при ТРУЗИ в В-режиме наиболее часто определяются гипоэхогенные участки (рис. 91, 92, 94) поражения (более 50% больных), гиперэхогенные участки (20% больных), участки смешанной эхогенности (около 10% больных). В то же время при установленном раке предстательной железы оча-

говые образования могут быть и не выявлены. Гипоэхогенные очаги локализуются чаще в периферической зоне.

Применение комплекса методик ТРУЗИ повышает возможности ультразвукового исследования в определение подкапсульной инвазии, распространении опухоли за капсулу железы, на параректальную клетчатку, стенку прямой кишки и стенку мочевого пузыря (рис. 96). Результаты исследования показывают, что наиболее информативными в диагностике рака предстательной железы являются методики, основанные на анализе васкуляризации предстательной железы (рис. 93, 95, см. цв. вклейку). Применение всего комплекса методик повышает чувствительность, специфичность и точность ТРУЗИ по сравнению со стандартным исследованием в В-режиме в диагностике РПЖ больше чем на треть.

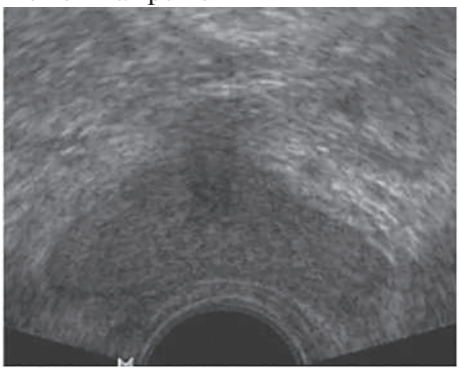

**Рис. 89.** ТРуЗИ предстательной железы, поперечное сканирование, режим серой шкалы. Ультразвуковое изображение предстательной железы в норме

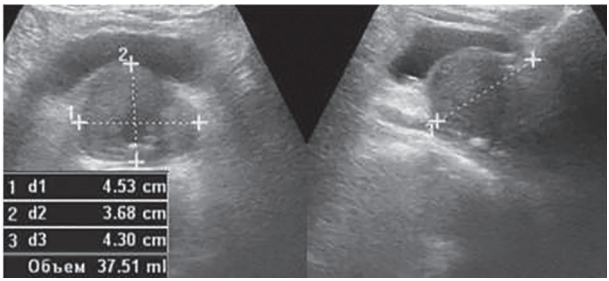


**Рис. 91.** УЗИ предстательной железы. Рак предстательной железы стадия Т1. Определяется гипоэхогенный очаг в периферической зоне

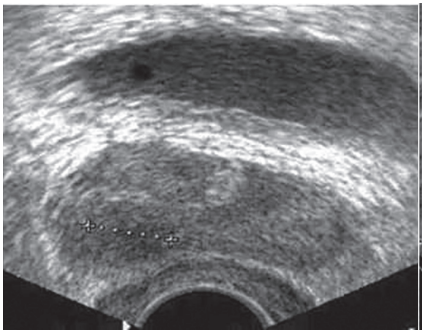

**Рис. 92.** ТРУЗИ в режиме серой шкалы. Рак предстательной железы, стадия Т2. Определяется гипоэхогенный очаг в переходной зоне справа 8 мм

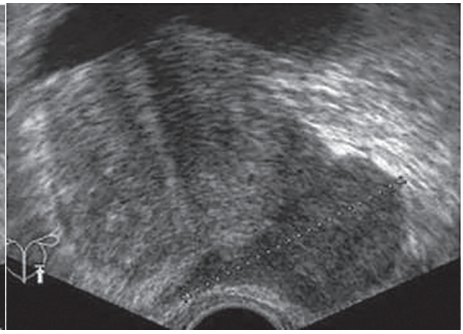

**Рис. 94.** ТРУЗИ в режиме серой шкалы. Рак предстательной железы стадия Т3. В периферической зоне слева определяется гипоэхогенный очаг с четким контуром до 15 мм в диаметре с прорастанием капсулы

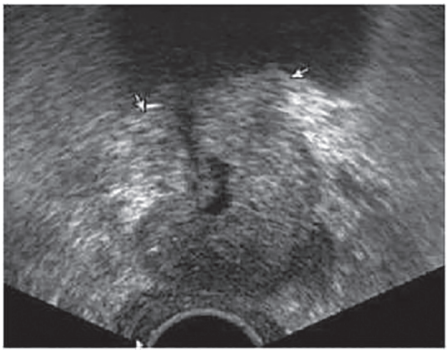

**Рис. 96.** ТРУЗИ в режиме серой шкалы. Рак предстательной железы стадия Т4. Определяется прорастание патологического изоэхогенного очагового образования передней зоны в стенку мочевого пузыря

Клиническая стадия категории Т и N и градация по Gleason являются важнейшими прогностическими параметрами вероятности рецидива болезни, а определение группы риска позволяет избежать неоправданного выполнения радикальной простатэктомии (рис. 94, 96). В настоящее время факторы прогноза могут быть с успехом дополнены результатами трансректальной мультифокальной биопсии

предстательной железы. Наибольший риск развития рецидива заболевания через 3 года после радикальной простатэктомии наблюдается у пациентов с высоким отношением числа морфологически позитивных биопсий к общему числу биопсий. До недавнего времени рецидив рака предстательной железы после радикальной простатэктомии было возможно диагностировать при наличии высокого уровня ПСА и пальцевом ректальном исследовании при значительных размерах новообразования. Согласно международным правилам, проверка ПСА рекомендуется 1 раз в 3 мес в течение первого года после радикальной простатэктомии и далее не реже 1 раза в 6 мес. Поскольку известно, что ПСА все же не является специфическиопухолевым маркером, предпочтительно сочетать определение ПСА с ультразвуковым, КТ или МРТ исследованием.

Помимо заадачи стадирования, важна оценка вероятности РПЖ при подозрении на него, но отсутствии четких признаков. Прогнозирование имеет смысл разделения образований «клинически не значимые» и «предполагаемый рак».

Стандартно выполняется Т2-ВИ МРТ толщиной среза 3 мм, ДВИ со значениями b от 500 до 2000 и динамическое контрастирование с одним из общепринятых контрастных веществ со скоростью введения 2,5 мл/с.

Т1-ВИ выполняются как базовые для исключения кровоизлияния.

Эндоректальное МРТ (рис. 97) пока используется в единичных учреждениях и не является обязательным при стадировании рака.

**Рис. 97.** Эндоректалдьное МРТ.
Предстательная железа в норме на аксиальном Т2-ВИ

Оценка вероятности РПЖ с помощью МРТ происходит по системе PiRADS второго пересмотра (http://www.acr.org/Quality-Safety/Resources/PIRADS). Смысл системы состоит в раздельной оценке периферической и переходной зон с оценкой признаков опухоли на Т2-взвешенных МРТ предстательной железы, диффузионно-взвешенных МРТ предстательной железы и МРТ предстательной железы с динамическим контрастированием. Каждая из зон оценивается по 5-бальной шкале (рис. 97), контрастирование либо есть, либо его нет.

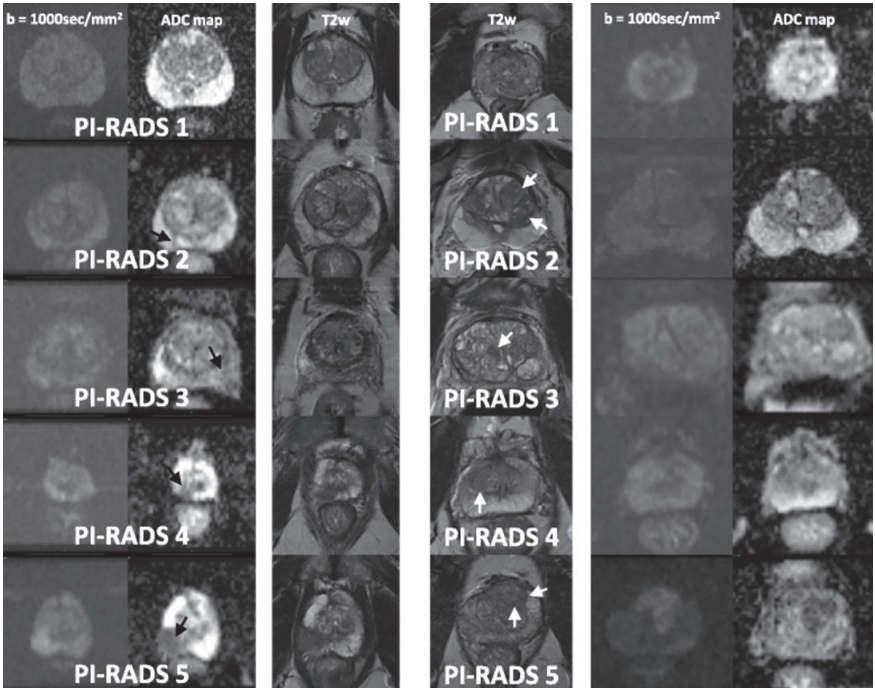


**Рис. 98.** МРТ, аксиальные ДВИ, ИКД и Т2-ВИ. Шкалы PiRADS для периферической и переходной зон

70–75% раков локализуются в переходной зоне, где ДВИ наиболее информативно. Подозрительный участок будет ярким на ДВИ и, соответственно, темным на ИКД. Участок накопления контраста при динамическом контрастировании должен соответствовать зоне

предполагаемого поражения при Т2-ВИ и ДВИ. На Т2-ВИ участок обычно нечетко очерченный, немного гипоинтенсивного или смешанного сигнала.

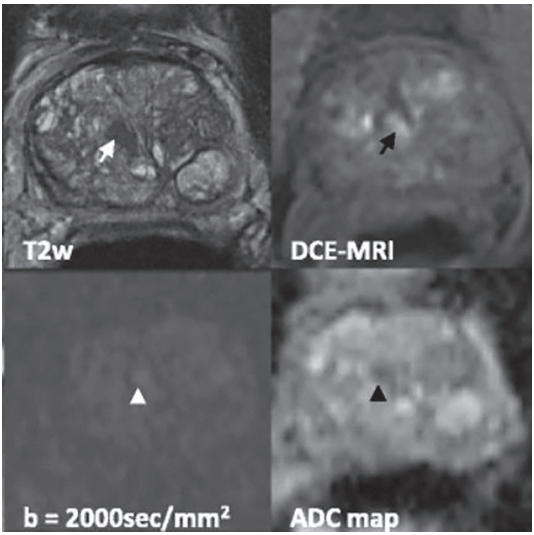


**Рис. 99.** МРТ, аксиальные Т2-ВИ, динамическое контрастирование, ДВИ и ИКД. Железа увеличена. Очаг соответствует PiRADS 3 для и переходной зоны (стрелки)

Затем все результаты оценки по шкалам сводятся в единую оценку вероятности РПЖ, выставляемую в виде баллов.

- PI-RADS 1: вероятность мала (мало вероятен клинически значимый рак).
- PI-RADS 2: низкая (мало вероятен клинически значимый рак).
- PI-RADS 3: промежуточная (наличие клинически значимого рака неопределенна).
- PI-RADS 4: высокая (вероятен клинически значимый рак).
- PI-RADS 5: очень высокая (очень вероятен клинически значимый рак).

## ЛИТЕРАТУРА

1. *Минько Б.А., Холин А.В.* Ультразвуковые исследования в диагностике и лечении онкоурологических и онкогинекологических заболеваний. СПб.: Изд-во СЗГМУ им. И.И. Мечникова, 2013. 148 с.

2. *Холин А.В., Дударев А.Л.* Медицинская рентгенология. СПб.: Изд-во СЗГМУ им. И.И. Мечникова, 2014. 278 с.

3. *Холин А.В., Бондарева Е.В.* Допплерография и дуплексное сканирование сосудов. М.: МЕДинфо-пресс, 2015. 94 с.

4. *Nelson J., Tublin M.* Imaging in Urology. Elsevier, 2018. 490 p.

5. *Rosette J., Manyak M., Harisinghani M.* Imaging in Oncological Urology. Springer, 2009. 443 p.

6. *Tublin M.* Diagnostic Imaging: Genitourinary. Elsevier, 2016. 640 p.

**А. В. Холин**

**ЛУЧЕВАЯ ДИАГНОСТИКА В УРОЛОГИИ**

Редактор *Т.В. Руксина*
Технический редактор *Н.А. Румянцева*

Подписано в печать 29.03.2018 г.
Формат бумаги 60×84/16. Уч.-изд. л. 2,56. Усл. печ. л. 00
Тираж 100 экз. Заказ № 000

Санкт-Петербург, Издательство СЗГМУ им. И. И. Мечникова
191015, Санкт-Петербург, Кирочная ул., д. 41.

Отпечатано в типографии СЗГМУ им. И. И. Мечникова
191015, Санкт-Петербург, Кирочная ул., д. 41.